

На правах рукописи

Олимов Бехруз Парвизович

**МАГНИТНО-РЕЗОНАНСНАЯ ТОМОГРАФИЯ В
ДИАГНОСТИКЕ РАКА ЯИЧНИКОВ И РЕЦИДИВОВ
ЗАБОЛЕВАНИЯ**

14.01.13.– Лучевая диагностика, лучевая терапия

АВТОРЕФЕРАТ

диссертации на соискание ученой степени
кандидата медицинских наук

МОСКВА 2020

Диссертационная работа выполнена в ФГБОУ ДПО «Российская медицинская академия непрерывного профессионального образования» Министерства здравоохранения Российской Федерации

Научный руководитель:

Доктор медицинских наук, профессор **Тюрин Игорь Евгеньевич**

Официальные оппоненты:

Чекалова Марина Альбертовна – доктор медицинских наук, профессор, Клинический госпиталь «Лапино», врач ультразвуковой диагностики.

Фролова Ирина Георгиевна – доктор медицинских наук, профессор, ФГБНУ «Томский национальный исследовательский медицинский центр РАН», заведующий отделением лучевой диагностики НИИ онкологии.

Ведущая организация: Московский научный исследовательский онкологический институт им. П.А. Герцена – филиал ФГБУ «НМИЦ радиологии» Минздрава России.

Защита диссертации состоится «09» декабря 2020 г. в 10:00 на заседании Диссертационного совета Д 208.071.05 на базе ФГБОУ ДПО «Российская медицинская академия непрерывного профессионального образования» Минздрава России по адресу: 125993, г. Москва, ул. Баррикадная, д.2/1.

С диссертацией и авторефератом можно ознакомиться в ФГБОУ ДПО РМАНПО Минздрава России по адресу: 125445, г. Москва, ул. Баррикадная, д.2/1, и на официальном сайте организации: <https://rmapo.ru/>.

Автореферат разослан «___» _____ 2020 г

Ученый секретарь
диссертационного совета

Самсонова Любовь
Николаевна

ОБЩАЯ ХАРАКТЕРИСТИКА РАБОТЫ

Актуальность темы исследования

Проблема своевременной диагностики рака яичников (РЯ) на сегодняшний день приобретает особую актуальность вследствие неуклонного прогредиентного роста заболеваемости и смертности. В структуре заболеваемости злокачественных новообразований женского населения России, РЯ занимал 5 место (4,2 %). В 2018 году у 14318 женщин диагноз установлен впервые [Каприн А. Д., Старинский В.В., 2019]. При этом у 75–80 % больных РЯ диагностирован в III–IV стадиях. Это связано с отсутствием патогномичных симптомов на начальных стадиях заболевания, к тому же диагностика на ранних стадиях злокачественных опухолей яичников затруднительна, т. к. до сих пор не существует надежных специфических диагностических тестов, позволяющих выявить опухоль яичников (ОЯ) на начальных этапах ее развития [Karnezis A. A., 2017].

С учетом стертости клинических проявлений на ранних стадиях, лучевые и клиничко-лабораторные методы диагностики играют важную роль в обследовании пациенток с РЯ. Одним из лучевых методов обследования пациенток с подозрением на ОЯ является традиционная и функциональная магнитно-резонансная томография (тМРТ, фМРТ) [Kinkel K., 2000]. тМРТ включает в себя такие последовательности как T1- и T2-взвешенные изображения (T1/T2-ВИ) без и с подавлением сигнала жировой ткани, в свою очередь фМРТ включает в себя диффузионно-взвешенные изображения (ДВИ) с построением карт измеряемого коэффициента диффузии (ИКД) и динамическую МРТ с контрастным усилением (КУ), которые позволяют повысить специфичность МРТ в оценке ОЯ. Добавление ДВИ/ИКД и динамическая МРТ с КУ увеличивают диагностическую точность МРТ на 15–25 % с ее ростом до 90–94 % [Thomassin-Naggara I., 2011].

Комплексная МРТ (кМРТ), включающая в себя такие последовательности, как T1/T2-ВИ с/без подавления сигнала от жировой ткани, ДВИ с ИКД картами и динамическая МРТ с КУ способна помочь в дифференциальной диагностике доброкачественных ОЯ, исходно неправильно интерпретированных как злокачественные ОЯ при тМРТ, что является основной проблемой в клинической практике и приводит к выбору неадекватной стратегии лечения.

На дооперационном этапе также немаловажной является оценка распространённости опухолевого процесса за пределы яичников. Точное описание распространённости опухолевого процесса помогает клиницисту определить резектабельность поражения с правильным формированием оперативной бригады с привлечением хирургов смежных областей или применение неоадьювантной химиотерапии на первом этапе лечения [Sheragaru H., 2016]. Еще одной причиной столь неудовлетворительных результатов лечения больных с РЯ является большое количество рецидивных опухолей. Раннее выявление рецидива имеет решающее значение для своевременного планирования лечения и позволяет улучшить качество

жизни пациенток [Мона А. Г., 2019]. кМРТ имеет высокую чувствительность в выявлении мелких перитонеальных депозитов и может надежно дифференцировать рецидивы РЯ от послеоперационного фиброза [Sala E., 2010].

Степень разработанности темы

Различными авторами на сегодняшний день рассматривается применение отдельных видов МР-последовательностей в диагностике заболевания ОЯ. Вопрос о сокращении времени обследования пациенток с подозрением на ОЯ и включение динамической МРТ с КУ в протокол МР-исследования ОЯ в настоящее время остается открытым.

Для того чтобы решить поставленные задачи необходимо оптимизировать подход к кМР-исследованию ОЯ. В дальнейшем это поможет выработать алгоритм для определения ОЯ и подобрать оптимально короткий путь для его диагностики. Внедрение подобного алгоритма диагностики в практику российской онкологии является актуальным, учитывая высокий процент больных с III-IV стадией заболевания. Разработка алгоритма позволит в свое время запланировать тактику хирургического или химиотерапевтического лечения на основании детальной диагностики распространённости опухолевого процесса.

Таким образом, учитывая вышесказанное, необходимо дальнейшее детальное изучение различных вариантов МРТ в диагностике ОЯ и рецидивов заболевания, с целью дифференциации ОЯ, стандартизации МР-протоколов и сокращения времени обследования пациенток, что является основной индивидуализацией диагностической стратегии. При решении этих проблем и при правильной дифференциальной диагностике ОЯ, клиницист сможет подобрать адекватную стратегию и своевременно планировать лечение у пациенток с ОЯ, что позволяет улучшить качество жизни и сократить показатели смертности при данном заболевании.

Цель исследования

Повысить эффективность диагностики рака яичников и его рецидивов заболевания с помощью комплексной МРТ.

Для достижения данной цели поставлены следующие **задачи исследования:**

1. Разработать критерии дифференциальной диагностики доброкачественных и злокачественных ОЯ с помощью МРТ.

2. Разработать критерии дифференциальной диагностики первично злокачественных ОЯ и метастатически пораженных яичников с помощью МРТ.

3. Оценить возможности функциональных методов МРТ (ДВИ с построением карт ИКД и динамическая МРТ с КУ) в комплексной диагностике ОЯ.

4. Разработать и протестировать категориальную систему для оценки вероятности злокачественного характера ОЯ с помощью кМРТ.

5. Оценить возможность кМРТ в диагностике местной распространенности злокачественных опухолей яичников, в сопоставлении с результатами патоморфологического исследования.

6. Определить МР-признаки рецидивов РЯ с помощью кМРТ после комбинированного проведенного лечения.

Предмет и объект исследования

Предметом исследования является комплексное МР-исследование органов малого таза, для дифференциальной диагностики доброкачественных и злокачественных ОЯ, оценки местной распространенности опухолевого процесса и выявления рецидивов РЯ.

Объект исследования – пациентки с опухолью яичников, с местным рецидивом РЯ и контрольная группа (здоровые женщины).

Научная новизна результатов исследования

В рамках настоящего исследования были установлены МР-признаки доброкачественных, первично злокачественных ОЯ и метастатически пораженных яичников.

Доказана эффективность использования типов временных кривых интенсивности сигнала при динамической МРТ с КУ с нормированием по неизменённой ткани миометрия (как референтное значение) в дифференциальной диагностике доброкачественных и злокачественных ОЯ. Впервые установлены различия полуколичественных параметров временных кривых интенсивности сигнала между доброкачественными и злокачественными ОЯ.

Разработан и протестирован классификатор для оценки вероятности злокачественного характера ОЯ.

Доказана эффективность кМРТ в дифференциальной диагностике ОЯ и выявлении рецидивов заболевания.

Теоретическая и практическая значимость исследования

Теоретическая значимость заключается в получении доказательств возможности использования динамической МРТ с КУ для дифференциальной диагностики доброкачественных и злокачественных ОЯ.

Применение разработанного диагностического алгоритма оценки кМРТ повысило эффективность первичной диагностики ОЯ, определения распространённости опухолевого процесса в соседние органы и в выявления рецидивной опухоли после комбинированного лечения.

Детально изучены возможности тМРТ и фМР-последовательностей в дифференциальной диагностике доброкачественных и злокачественных ОЯ. Доказаны возможности и ограничения каждой из проанализированных МР-последовательностей и определено их место в алгоритме диагностики ОЯ.

Комбинация полученных МР-признаков при помощи тМРТ и полученных результатов при помощи фМР-последовательностей помогли точно определить природу выявленных ОЯ.

Доказано, что разработанный и протестированный классификатор для оценки вероятности злокачественного характера ОЯ позволяет рентгенологу правильно интерпретировать полученные МР-данные и избежать

неоднозначной трактовки формулировок протокола описания с клиницистами. Кроме того, данный классификатор помогает стандартизировать МР-заключения с целью улучшения контроля за пациентками с ОЯ.

Представленный алгоритм обследования и диагностики опухолей яичников может быть использован как в обучающем процессе, так и в практической деятельности рентгенологов, онкологов и онкогинекологов.

Методология и методы исследований

Для решения поставленных задач и проверки исходных предположений использовалась совокупность методов, отражающих как эмпирический, так и теоретический уровни познания. Теоретические методы: научный анализ специальной литературы и публикаций по теме исследования, системно-структурная организация исследования, сравнительно-сопоставленный метод. Эмпирические методы: метод экспертных оценок, метод динамического измерения, метод описания и перевода полученных результатов в схемы и диаграммы.

Личный вклад автора в проведенное исследование

Автор лично участвовал в разработке идеи работы, программы и модели исследования, выборе методик исследования, постановке задач. Лично автором выполнена кМРТ 143 пациенткам с диагнозом ОЯ, рецидив РЯ после проведенного лечения, а также 16 здоровым пациенткам без какой-либо патологии яичников (контрольная группа). Сформирована база данных необходимых для статистической обработки, полученные результаты внедрены в учебно-педагогический процесс и в лечебную работу онкогинекологического и рентгенологического отделений НМИЦ онкологии им. Н.Н. Блохина.

Положения, выносимые на защиту

1. Полученные МР-признаки с помощью МРТ являются необходимой частью дифференциации доброкачественных, первично злокачественных ОЯ и метастатически пораженных яичников на этапе ранней диагностики, т. к. МР-признаки дают дополнительную информацию о типе ОЯ.

2. ДВИ и значение ИКД в комбинации с T1/T2-ВИ и динамической МРТ с КУ, предоставляют дополнительную информацию в характеристике и дифференциации солидных компонентов доброкачественных и злокачественных ОЯ.

3. Динамическая МРТ с КУ позволяет с высокой степенью достоверности дифференцировать доброкачественные и злокачественные ОЯ на дооперационном этапе, опираясь на данные типы динамических кривых накопления МР-контрастных препаратов. Динамическая кривая III типа с нормированием кривой миометрия больше всего была характерна для злокачественных ОЯ, а I тип динамической кривой был характерен для доброкачественных ОЯ. При полуколичественном анализе коэффициент начальной площади под кривой в первые 60 секунд был наиболее точным полуколичественным параметром динамической МРТ с КУ в определении злокачественных ОЯ.

4. Разработанный классификатор продемонстрировал высокую диагностическую эффективность для оценки вероятности злокачественного характера ОЯ, следовательно, внедрение его в алгоритм обследования пациенток может быть полезно.

5. Комплексное МР-исследование обладает высокой чувствительностью в оценке местного распространения злокачественных ОЯ, в том числе в определении резектабельности опухолевого процесса, что позволяет оптимизировать лечебную тактику данных групп пациенток.

6. Установленные МР-признаки рецидивов РЯ с помощью кМРТ позволяют правильно дифференцировать рецидивные опухоли от других патологий, в частности, послеоперационных изменений, что повлияет на дальнейшую тактику ведения пациенток и прогнозирование заболевания.

Соответствие диссертации паспорту научной специальности

В соответствии с п.1 Паспорта специальности – 14.01.13 Лучевая диагностика, лучевая терапия (медицинские науки) «Диагностика патологических состояний различных органов и систем человека путем формирования и изучения изображений в различных физических полях (электромагнитных, корпускулярных, ультразвуковых и др.)», диссертационная работа является прикладным исследованием методических подходов, улучшающих информативность МРТ в диагностике опухолей яичников.

Степень достоверности и апробация диссертационного исследования

Диссертационное исследование одобрено Комитетом по этике научных исследований ГБОУ ДПО РМАНПО Минздрава РФ (Протокол №2 от 07.02.17).

Апробация работы состоялась на расширенном заседании кафедры рентгенологии и радиологии ФГБОУ ДПО РМАНПО Минздрава России, протокол №7 от 28.07.2020 года.

О достоверности полученных результатов и обоснованности выводов свидетельствует достаточный объем проведенных МР-исследований органов малого таза, достаточное количество обследованных лиц, с применением комплекса современных статистических методов. Все исследования проводились на сертифицированном оборудовании. Достоверность также подтверждается актом проверки первичного материала.

Результаты исследования представлены в виде устных докладов на международных и всероссийских научно-практических конференциях и конгрессах: II Всероссийский научно-образовательный конгресс с международным участием «Онкорadiология, лучевая диагностика и терапия» (Москва, 2019 г.); XI Международный конгресс «Невский Радиологический форум 2019» (Санкт-Петербург 2019 г.); Конгресс Российского Общества Рентгенологов и Радиологов (Москва, 2019 г.); Европейское Общество магнитного резонанса в медицине и биологии «ESMRMB» (Роттердам, Нидерланды 2019 г.); 25-й Европейский симпозиум

по Урогенитальной радиологии «ESUR» (Барселона, Испания 2018 г.); Конгресс Европейского общества радиологов «ESR 2019» (Вена, Австрия).

Внедрение результатов исследования

Предложенная методика исследования внедрена в практику работы отдела лучевой диагностики НИИ клинической и экспериментальной радиологии; отделения клинической фармакологии и химиотерапии; отделения комбинированных и лучевых методов лечения онкогинекологических заболеваний НИИ клинической онкологии ФГБУ «НМИЦ онкологии им. Н.Н. Блохина» Минздрава РФ. Материалы исследования используются в педагогическом процессе на кафедре рентгенологии и радиологии ГБОУ ДПО РМАНПО Минздрава РФ.

Публикации

По теме диссертации опубликовано 5 печатных работ, в том числе 4 статьи в рецензируемых научных изданиях, рекомендованных ВАК Министерства науки и высшего образования Российской Федерации для публикаций основных результатов диссертаций на соискание ученой степени кандидата медицинских наук.

Объем и структура диссертации

Диссертация изложена на 168 печатных страницах, состоит из трех глав: «Обзор литературы», «Материалы и методы исследования», «Результаты собственных исследований», и разделов «Введение», «Обсуждение результатов исследования», «Выводы», «Практические рекомендации», «Приложение» и «Список литературы». Диссертация иллюстрирована 28 таблицами и 46 рисунками. Библиографический список включает 133 источника литературы, 14 отечественных и 119 иностранных авторов.

ОСНОВНОЕ СОДЕРЖАНИЕ РАБОТЫ

Характеристика материалов и методов исследования

Настоящая работа основана на результатах кМРТ органов большого и малого таза, выполненной в НМИЦ онкологии им Н.Н. Блохина с 2016 по 2019 гг. – 117 пациенток (в возрасте 24–88 лет, средний возраст – 47 лет) с установленным морфологическим диагнозом «опухоль яичников» из которых 38 (32,5 %) пациенток с доброкачественными ОЯ и 79 (67,5 %) пациенток с злокачественными ОЯ; 26 пациенток с местным рецидивом РЯ после комплексного лечения; 16 здоровых добровольцев (контрольная группа).

Дизайн исследования

Исследования проводили на аппарате Magnetom Espree[®] 1,5 T (Siemens, ФРГ) с использованием многоканальной 12-элементной приемной катушки «для тела» и следующих импульсных последовательностей: T2/T1-ВИ; ДВИ с построением ИКД-карт; T1-ВИ в 3D VIBE с высоким разрешением до- и после внутривенного введения водорастворимого внеклеточного МР-контрастного препарата (МРКП) с помощью автоматического двухколбового инжектора Medrad Spectris Solaris EP (Bayer - Германия) при общем времени

введения не более 3 с. Динамическая МРТ с КУ представляла собой серию быстрых 3D T1-ВИ TWIST с временным разрешением 4,8–6,6 секунд при общем времени наблюдения 2,5 минут (125 сек). Отдельные МР-последовательности выполнялись в плоскости тела матки таким образом, чтобы в одном срезе с ОЯ находилась неизменная ткань миометрия.

Анализируются результаты каждой из МР-последовательностей (T2/T1-ВИ, ДВИ, ИКД и динамическая МРТ с КУ) по отдельности и в комплексе.

I. Для оценки интенсивности сигнала (ИС) на T2/T1-ВИ, ДВИ и значения ИКД от солидного и кистозного компонентов доброкачественных и злокачественных ОЯ были включены 92 пациентки, из которых 29 – с доброкачественными ОЯ и 63 – с злокачественными ОЯ. При анализе сигнальных характеристик ИС ОЯ на T1/T2-ВИ, ДВИ и значения ИКД из группы доброкачественных ОЯ были исключены эндометриоидные кисты (6 случаев) и зрелые тератомы, т. к. эндометриоидные кисты и тератомы имели высокий МРС на T1-ВИ за счет наличия продуктов биодegradации гемоглобина при эндометриоидных кистах и жировых включений при зрелых тератомах. Таким образом, данные опухоли не нуждаются в дополнительных характеристиках для дифференциальной диагностики. Одна из тератом не содержала жирового компонента, что затруднила дифференциальную диагностику, поэтому эта пациентка не была исключена из выборки. В дальнейший анализ включили 84 пациенток: из них 21 с доброкачественными ОЯ и 63 пациентки с злокачественными ОЯ.

Дополнительно, для нормировки использовался МРС от неизменённой ткани миометрия. На аксиальных T2-ВИ проекциях на одном срезе выделяли 3 области интереса (ROI), округлой формы, площадью примерно 0,4 см²: в солидном и кистозном компонентах ОЯ и в неизменённой ткани миометрия, в которых измеряли ИС и вычисляли относительную ИС ОЯ (ИС_{отн}), нормированную к ИС миометрия (отношение ИС ОЯ к ИС миометрия). Если значение ИС на T2-ВИ солидной части ОЯ было ниже, чем в неизменённой ткани миометрия более, чем на 20 %, то его обозначали как «гипоинтенсивный», в случае если более, чем на 20 %, выше, чем в миометрии – «гиперинтенсивным». Если значение ИС солидной части ОЯ было близко к ИС неизменённой ткани миометрия (отличалось менее, чем на 20 %), то оно расценивалось как «изоинтенсивное» по отношению к миометрию. На T1-ВИ, ДВИ (b = 1000) и ИКД картах аналогичным образом выделяли ROI только в солидной и кистозной части доброкачественных и злокачественных ОЯ, в которых измеряли ИС на T1-ВИ, ДВИ и определяли значения ИКД, соответственно.

II. На T2/T1-ВИ были анализированы следующие МР-признаки ОЯ: односторонний или двусторонний характер поражения; преимущественная структура (кистозная, солидная и кистозно-солидная); максимальный диаметр ОЯ; диаметр отдельного наиболее крупного кистозного и солидного компонентов; поверхность (ровная/бугристая); форма (овальная/округлая или неправильная); однокамерный или многокамерный кистозный компонент

ОЯ; толщина стенки кисты (в мм); наличие или отсутствие усиления МРКП стенкой кисты; наличие септ, количество септ (отсутствие септ, меньше 3, или больше 3 «сгруппированных»); толщина септ (в мм); контуры септ (1 – ровные, 2 – неровные); наличие и размеры депозитов; наличие жидкости в малом тазу.

III. Для оценки параметров динамической МРТ с КУ в работу были включены 66 пациенток из них 16 (24,2 %) – с доброкачественными ОЯ, 34 (51,6 %) – с злокачественными ОЯ и контрольная группа из 16 (24,2 %) здоровых пациенток без какой-либо патологии яичников. Анализ параметров динамической МРТ с КУ проводили по следующей схеме: на динамических МР-изображениях выбирали срез, на котором одновременно визуализировались максимально однородные части солидного компонента и/или пристеночные папиллярные разрастания ОЯ, и миометрий – как ткань для нормирования. Одну ROI, площадью до 0,4 см², помещали на солидный компонент ОЯ и/или пристеночные разрастания, а вторую – на миометрий. Если пациентки имели двустороннее поражение с одинаковым морфологическим диагнозом, то выбиралась только одна из однородных частей солидного компонента без участков некроза.

Полученные при динамической МРТ с КУ данные представляли в виде кривых в зависимости ИС от времени после введения МРКП с помощью приложения Mean Curve программного обеспечения МР-аппарата. Были получены 3 основных типа временных кривых ИС от времени после введения МРКП: 1) кривые с постепенным монотонным увеличением ИС солидного компонента ОЯ по сравнению с кривой неизменной ткани миометрия, относили к I типу временных кривых ИС; 2) кривые с умеренным начальным повышением ИС солидного компонента ОЯ по сравнению с неизменной тканью миометрия с последующим формированием плато – II тип временных кривых ИС; 3) быстрое и активное повышение ИС солидного компонента ОЯ, почти достигающее или опережающее ткань миометрия – III тип временных кривых ИС.

При полуколичественном анализе динамической МРТ с КУ для построения фармакокинетической математической модели хода сигмоидных кривых по данным экспериментальных временных кривых ИС динамической МРТ с КУ использовали пакет программ Scikit-learn (v. 0.20.1 machine learning in Python). Расчет параметров хода кривых использовали по модифицированной логистической функции вида $EI(t) = A / (1 + (B / t)^C)$: где A – это асимптотическая амплитуда усиления (АУ) МРКС; B – это период подъёма ИС на половину (ППИС); C – максимальный наклон кривой (МНК); D – это константное значение степени. Рассчитана начальная площадь под кривой в первые 60 секунд (НППК₆₀) после начала изменений ИС тканей солидного компонента ОЯ и миометрия.

Также получили параметры оценки ДМРТКУ солидного компонента ОЯ относительно аналогичным параметрам миометрия: 1) коэффициент АУ (КАУ) – отношение АУ солидного компонента ОЯ к АУ миометрия; 2) коэффициент ППИС (КППИС) – отношение ППИС солидного компонента

ОЯ к ППИС миометрия; 3) коэффициент МНК (КМНК) – отношение МНК солидного компонента ОЯ к МНК миометрия; 4) коэффициент (КНППК₆₀) – отношение НППК₆₀ солидного компонента ОЯ к НППК₆₀ ткани миометрия.

IV. Для разработки и обучения классификатора для оценки вероятности злокачественного характера ОЯ в работу были включены 117 пациенток с гистологически верифицированным диагнозом ОЯ, где из них 38 пациенток с доброкачественными и 79 пациенток с злокачественными ОЯ.

На первом этапе с помощью врача-рентгенолога были анализированы следующие МР-признаки ОЯ:

1) Сигнальные характеристики отдельно кистозного и солидного компонента ОЯ на T2-ВИ (ИС, аналогичная поперечно-полосатой мышце считалась гипоинтенсивной, неизменной ткани миометрия – изоинтенсивной, содержимому мочевого пузыря – гиперинтенсивной), на T1-ВИ (ИС, аналогичная поперечно-полосатой мышце считалась гипоинтенсивной, жировой клетчатке – гиперинтенсивной), на ДВИ с $b = 1000$ (ИС, ниже или аналогичная содержимому мочевого пузыря считалась гипоинтенсивной, выше чем содержимое мочевого пузыря – гиперинтенсивной);

2) Все вышеописанные МР-признаки были собраны и обработаны с помощью tMPT;

3) Лабораторные данные пациенток с ОЯ были оценены;

4) Типы временных кривых ИС на динамической МРТ с КУ были определены.

На втором этапе, для каждого МР-признака было рассчитано отношение правдоподобности для положительного и отрицательного результата теста (ПРТ и ОПТ) со степенью вероятности злокачественности. Далее, выделены несколько МР-признаков с высокими значениями отношения правдоподобности для ПРТ для предсказания злокачественного процесса ОЯ.

С помощью полученных результатов на основе примера схем классификаций BI-RADS и AMRSS в данной работе по данным 72 пациенток был создан и по данным 45 пациенток обучен классификатор для оценки вероятности злокачественного характера ОЯ со следующими 5 категориями: 1-я категория свидетельствовала об отсутствии новообразований яичников при кМРТ; 2-я категория свидетельствовала о доброкачественном генезе выявленной ОЯ; 3-я категория – о вероятности доброкачественного генеза выявленной ОЯ; 4-я категория – о неопределенной природе выявленной ОЯ; 5-ая категория – о вероятности злокачественного генеза выявленной ОЯ.

Третьим этапом была построена многомерная модель интерпретации для сохранения в классификаторе наиболее значимых переменных. В работе использовали классификатор «решающее дерево», чтобы определить для каждой характеристики МР-изображения точку отсечения, которая оптимально разделяет все массы на доброкачественные или злокачественные, и для выбора переменной, которая показала наилучшие результаты. В ходе оптимизации алгоритм многократно берет полученные подгруппы и

повторяет процесс для каждой из них, пока дополнительное разделение не будет оправдано: либо субпопуляция содержит один класс индивидуумов, либо субпопуляция слишком мала, чтобы подразделить заново.

V. В группе для оценки местного распространения РЯ были включены 56 пациенток с гистологически верифицированным диагнозом РЯ, которые подверглись циторедуктивной операции. Целью исследования являлось определение по данным кМРТ факта о наличии или отсутствии распространения опухолевой ткани на такие важные структуры как: тело и шейку матки, прямую кишку, ректосигмоидный переход, сигмовидную кишку, боковые стенки таза, переднюю брюшную стенку, стенки мочевого пузыря, листки брюшины в области прямокишечно-маточного пространства и пузырно-маточного пространства, мезоректальную фасцию и клетчатку, брыжейку тонкой и толстой кишки, большой сальник. В последствии производилось сопоставление полученных данных с результатами патоморфологического исследования с помощью диагностических показателей (чувствительность, специфичность, положительная прогностическая ценность (ППЦ) и отрицательная прогностическая ценность (ОПЦ)).

VI. В рамках данной работы было обследовано 26 пациенток с рецидивом РЯ. Всем пациенткам с рецидивом РЯ было проведено повторное хирургическое лечение или лапароскопическая диагностика с последующей патоморфологической верификацией.

У 26 пациенток проанализированы следующие МР-признаки: наличие и отсутствие кистозного или солидного компонента, количество очагов (единичные или множественные), минимальный и максимальный размер очагов, поверхность очагов (ровная или бугристая), форма (округлая/овальная или неправильная), структура (кистозная, кистозно-солидная или солидная). Проведена оценка сигнальных характеристик на T1/T2-ВИ, ДВИ ($b = 1000$) (низкий или высокий МРС) и вычисление значений ИКД. Также проведен анализ накопления МРКП (менее интенсивное и более интенсивное накопление МРКП) в очагах. Кроме этого, было определено, где наиболее часто локализовались очаги.

Методы статистического анализа полученных результатов

Статистическая обработка данных производилась с помощью программного пакета StatSoft Statistica 10, Addinsoft XLSTAT. Помимо описательной статистики, для подсчета р-значений в U-критерии Манна-Уитни и критерии Фишера использовалась библиотека с открытым исходным кодом Statsmodels v. 0.11.1 для свободно распространяемого языка программирования Python v. 3.7 (Python Software Foundation), статистически значимыми различиями считали различия с $p < 0,05$. При оценке модели с помощью ROC-кривой анализировалась площадь (AUC) под каждым графиком градации.

РЕЗУЛЬТАТЫ СОБСТВЕННЫХ ИССЛЕДОВАНИЙ

Критерии дифференциальной диагностики доброкачественных и злокачественных опухолей яичников с помощью МРТ

Анализ данных, полученных в настоящем исследовании, показал наличие статистически достоверного различия между доброкачественными и злокачественными ОЯ по следующим МР-признакам: односторонний или двусторонний характер поражения ($p < 0,001$); преимущественная структура ($p < 0,001$); максимальный диаметр ОЯ (медиана: доброкачественная ОЯ – 4,27 см, злокачественная ОЯ – 8,48 см, $p < 0,0002$); диаметр отдельного солидного компонента ОЯ (медиана доброкачественная ОЯ – 2,97 см, злокачественная ОЯ – 4,87 см, $p < 0,007$) (рисунок 1); поверхность и форма ОЯ ($p < 0,005$; 0,01); количество кистозных камер ($p = 0,003$); контуры и количество септ ($p < 0,005$; 0,001); наличие опухолевых депозитов ($p < 0,001$); наличие жидкости в полости таза ($p < 0,001$). Однако не было выявлено статистически значимого различия между доброкачественными и злокачественными ОЯ по следующим признакам: диаметр отдельного кистозного компонента ОЯ; толщина стенки кисты; наличие накопления МРКП стенкой кисты; наличие септ; толщина септ (рисунки 2).

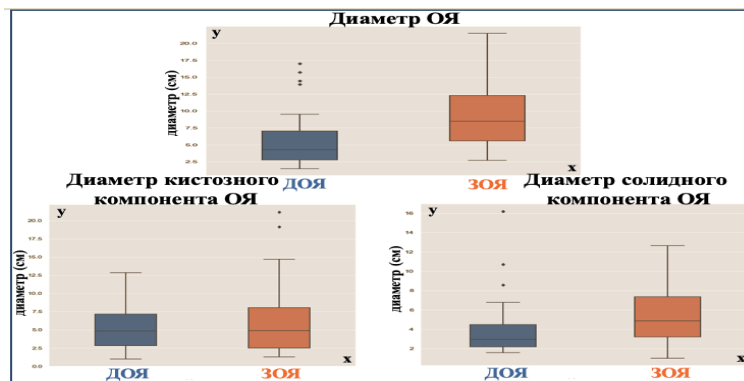


Рисунок 1 – Диаграмма размаха. Общий диаметр ОЯ, диаметр отдельного наиболее крупного кистозного и солидного компонентов ОЯ по данным тМРТ в группах доброкачественных и злокачественных ОЯ (ДОЯ и ЗОЯ). Ось у – диаметр (см), ось х – группы ДОЯ и ЗОЯ

Для злокачественных ОЯ наиболее часто были характерны такие МР-признаки как кистозно-солидная структура, двустороннее поражение, бугристая поверхность, неправильная форма, более крупные размеры, многокамерный кистозный компонент ОЯ. Также по частоте встречаемости, у злокачественных ОЯ наиболее часто визуализировались множественные (сгруппированные) септы с неровными контурами. Кроме этого, злокачественные ОЯ часто сопровождалось наличием жидкости в полости таза и опухолевых депозитов по листкам тазовой брюшины. Размеры опухолевых депозитов варьировались: минимальный размер депозитов составил (медиана) 5,05 мм и максимальный размер (медиана) 19,9 мм.

Доброкачественные ОЯ наиболее часто характеризовались солидной или кистозной структурой, односторонним поражением, небольшими размерами, с ровной поверхностью, овальной/округлой формой, однокамерным кистозным компонентом, отсутствием или наличием менее трех септ с четкими контурами.

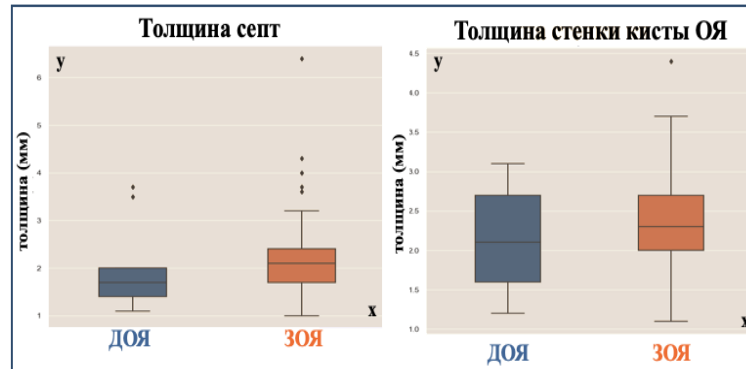


Рисунок 2 – Диаграмма размаха. Толщина септ и стенки кистозного компонента ОЯ по данным тМРТ в группах доброкачественных и злокачественных ОЯ (ДОЯ и ЗОЯ). Ось у – толщина (мм), ось х – группы ДОЯ и ЗОЯ

При разделении пациенток с злокачественными ОЯ на первично злокачественные ОЯ и метастатически поражённые яичники было выявлено статистически значимое различие по следующим МР-признакам: наличие опухолевых депозитов ($p < 0,006$); наличие септ ($p = 0,012$); контуры и количество септ ($p < 0,02$; $p < 0,02$); диаметр отдельно крупного кистозного компонента ($p = 0,03$); толщина стенки кисты (медиана: первично злокачественных ОЯ – 2,2 мм, метастатически поражённых яичников – 1,7 мм, $p < 0,009$). Но не было получено статистически значимого различия между первично злокачественными ОЯ и метастатически поражёнными яичниками по следующим МР-признакам: поверхность и форма ОЯ; количество кистозных камер; наличие накопления МРКП стенкой кисты; наличие жидкости в малом тазу; максимальный диаметр (медиана: первично злокачественных ОЯ – 9,26 см, метастатически поражённых яичников – 7,72 см).

При сравнении МР-признаков между первично злокачественными ОЯ и метастатически поражёнными яичниками, для первично злокачественных ОЯ наиболее характерно наличие множественных неровных септ, более крупные размеры кистозного компонента ОЯ, более утолщенная стенка кистозного компонента первичных ЗОЯ и наличие опухолевых депозитов.

Результаты оценки сигнальных характеристик доброкачественных и злокачественных ОЯ на T1/T2-ВИ, ДВИ и значения ИКД

Результаты исследования показали, что в доброкачественных ОЯ кистозный компонент отмечался в 10 из 21 (47,6 %) случаев, в злокачественных ОЯ – в 57 из 63 (90,4 %) случаев. Кистозный компонент ОЯ

имел высокий МРС по отношению к миометрию на Т2-ВИ и низкий на ДВИ ($b = 1000$) при высоких значениях ИКД. Статистически значимого различия ИС на Т1/Т2-ВИ и ДВИ ($b = 1000$), а также значений ИКД для содержимого кистозного компонента между группами доброкачественными и злокачественными ОЯ выявлено не было. Хотя на Т1-ВИ при включении в группу доброкачественных ОЯ эндометриоидных кист и тератом (18 случаев) в работе выявлено статистически достоверное различие между доброкачественными и злокачественными ОЯ ($p = 0,03$), что объясняет тем, что эндометриоидные кисты и тератомы имели высокий МРС на Т1-ВИ за счет наличия продуктов биодеградации гемоглобина при эндометриоидных кистах и жировых включений при тератомах.

В злокачественных ОЯ солидный компонент присутствовал в 62 из 63 (98,4 %) случаев и у доброкачественных ОЯ отмечался в 15 из 29 (51,7 %) случаев. Получено статистически достоверное различие $IS_{отн}$ (ИС, нормированная к ИС миометрия) на Т2-ВИ солидного компонента ОЯ между группами доброкачественных и злокачественных ОЯ ($p < 0,001$), при отсутствии статистически значимых различий $IS_{отн}$ на Т2-ВИ солидного компонента ОЯ между первичными злокачественными ОЯ и метастатически поражёнными яичниками. В 13 (44,8 %) случаях доброкачественных ОЯ и у 1 (1,7 %) пациентки с злокачественной ОЯ не имелось солидного компонента. Не было выявлено статически значимого различия между солидными компонентами доброкачественных и злокачественных ОЯ на Т1-ВИ.

По результатам ROC анализа, $IS_{отн}$ солидных компонентов ОЯ равная 0,94 может быть оптимальным пороговым значением дифференциальной диагностики доброкачественных и злокачественных ОЯ с чувствительностью – 91 %, специфичностью – 80 %, ППЦ – 95 % и ОПЦ – 70 %. Для получения численного значения клинической значимости теста рассчитана наибольшая площадь под ROC кривой AUC. AUC составила 0,87, что соответствует тесту очень хорошего качества по экспертной шкале.

Выявлено статистическое значимое различие ИС на ДВИ ($b = 1000$) солидного компонента ОЯ между группами доброкачественных и злокачественных ОЯ как при количественном ($p < 0,001$), так при качественном анализе ($p < 0,001$) (рисунок 3). На ДВИ для солидного компонента злокачественных ОЯ был характерен более высокий МРС в сравнении с солидным компонентом доброкачественных ОЯ. Статистически достоверного различия ИС на ДВИ ($b = 1000$) солидного компонента между первично злокачественными ОЯ и метастатически поражёнными яичниками выявлено не было. Значение ИКД солидного компонента доброкачественных ОЯ было статистически достоверно ниже, чем в солидном компоненте злокачественных ОЯ ($p = 0,009$). Среднее значение ИКД солидного компонента доброкачественных ОЯ составило $0,3 \times 10^{-3} \text{ мм}^2/\text{с}$ ($0,2\text{--}1,2 \times 10^{-3} \text{ мм}^2/\text{с}$) и среднее значение ИКД солидного компонента злокачественных ОЯ – $0,6 \times 10^{-3} \text{ мм}^2/\text{с}$ ($0,2\text{--}1,9 \times 10^{-3} \text{ мм}^2/\text{с}$). Не было получено статистически значимого различия значений ИКД между группами первичными злокачественными ОЯ и метастатически поражёнными яичниками.

По результатам ROC анализа значение ИКД равное $0,35 \times 10^{-3} \text{ мм}^2/\text{с}$ может быть предложено в качестве оптимального порогового значения дифференциальной диагностики доброкачественных и злокачественных ОЯ с чувствительностью – 95 %, специфичностью – 60 %, ППЦ – 90 % и ОПЦ – 75 %. Также ROC анализ определил наибольшую площадь под кривой (AUC), равную 0,71, что соответствует хорошему уровню значимости теста по шкале экспертной оценки.

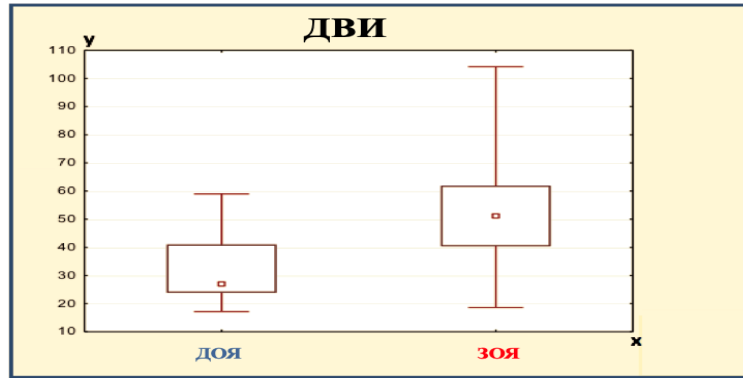


Рисунок 3 – Сравнение ИС на ДВИ ($b = 1000$) солидного компонента ОЯ между группами доброкачественных и злокачественных ОЯ (ДОЯ/ЗОЯ). Ось y – значения ИС на ДВИ ($b = 1000$), ось x – группы ДОЯ и ЗОЯ

Результаты применения ДМРТКУ в дифференциальной диагностике доброкачественных и злокачественных ОЯ

Полученные результаты после введения МРКП временных кривых ИС были разделены на 3 типа динамических кривых в соответствии с классификацией I. Thomassin-Naggara et al (2008 г) [Thomassin-Naggara I., 2008]. В группе злокачественных ОЯ: III тип кривой был выявлен у 23 пациенток (67,6 %), II тип кривой – у 11 (32,3 %) и I тип кривой – ни в одном случае. В группе доброкачественных ОЯ у 5 пациенток был III тип кривой (31,3 %), у 1 (6,2 %) – II тип кривой и 10 (62,5 %) – I тип кривой ($p < 0,01$). В контрольной группе, в единичных случаях яичники имели I или II типы динамических кривых, но чаще не накапливали МРКП.

Дополнительно оценены временные кривые ИС 5 пациенток с пограничными ОЯ: все они соответствовали II типу. Однако ввиду недостаточного количества пациенток с пограничными ОЯ дальнейший статистический анализ данной группы не проводился.

Динамическая МРТ с КУ в дифференциальной диагностике доброкачественных и злокачественных ОЯ имела чувствительность – 100 %, специфичность – 51,9 %, точность – 89,4 %, ППЦ – 86,5 % и ОПЦ – 100 %.

В группах доброкачественных и злокачественных ОЯ были выявлены статистически значимые различия всех полуколичественных параметров динамической МРТ с КУ в солидном компоненте ОЯ с нормированием к миометрию: КАУ, КПИС, КМНК, КНПК₆₀ (рисунок 4). Между группами здоровые женщины и пациентки с доброкачественными ОЯ достоверной разницы по вышеописанным параметрам не было выявлено.

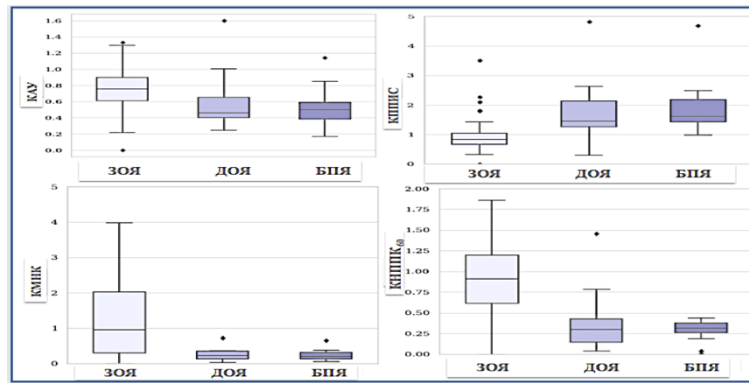


Рисунок 4 – Диаграмма размаха коэффициентов АУ, ППИС, МНК и КНППК₆₀ после в/в введения МРКП у пациенток с доброкачественными, злокачественными ОЯ и пациенток без патологии яичников (доброкачественные и злокачественные ОЯ – ДОЯ/ЗОЯ, без патологии яичников – БПЯ)

ROC анализ параметров динамической МРТ с КУ показал, что КНППК₆₀ был наиболее статистически значимым фактором в дифференциальной диагностике ОЯ с чувствительностью – 82 % и специфичностью – 91 %. Оптимальное критическое значение (cutoff) подбирали с помощью критерия Йондена (Youden) (рисунок 5).

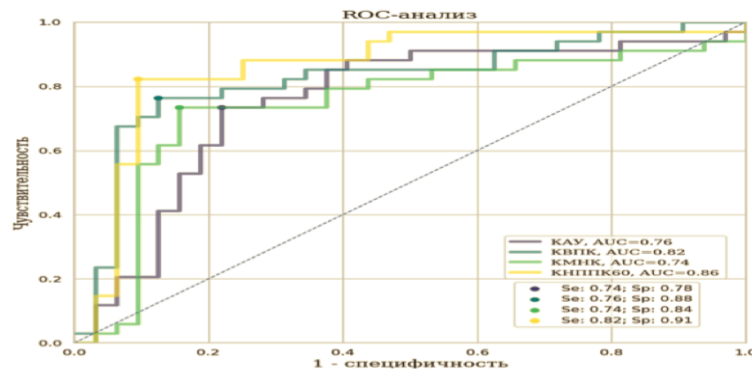


Рисунок 5 – ROC кривая для коэффициентов АУ, ППИС, МНК и КНППК₆₀ в дифференциальной диагностике доброкачественных и злокачественных ОЯ

Результаты определения доминантной импульсной последовательности МРТ в дифференциальной диагностике доброкачественных и злокачественных ОЯ

После обработки сигнальных характеристик на T1/T2-ВИ, ДВИ (b = 1000) и после полуколичественной оценки полученных временных кривых интенсивности МРС на динамической МРТ с КУ, был выполнен анализ всех МР-последовательностей для определения доминантой импульсной последовательности в дифференциальной диагностике доброкачественных и злокачественных ОЯ с помощью диагностических показателей (чувствительности, специфичности, точности и ППЦ/ОПЦ). Подробные

полученные результаты представлены в таблице 1. В результате сравнения диагностических показателей каждой модальности МРТ в дифференциальной диагностике доброкачественных и злокачественных ОЯ, высокие показатели чувствительности были отмечены у динамической МРТ с КУ с временными кривыми ИС (95,0 %) и высокие показатели специфичности были выявлены у ДВИ ($b = 1000$) (86,5 %), по сравнению с диагностическими показателями других МР-последовательностей. Таким образом, не рекомендуется интерпретация полученных МР-изображений на различных МР-последовательностях по отдельности, а наоборот результаты должны интерпретироваться в комплексе «мультимодально» в сочетании Т2/Т1-ВИ, ДВИ и динамической МРТ с КУ с временными кривыми ИС.

Таблица 1 – Результаты оценки доминантной импульсной МР-последовательности в дифференциальной диагностике доброкачественных и злокачественных ОЯ (динамическая МРТ с КУ – ДМРТКУ)

МР-последовательности	Чувствительность	Специфичность	Точность	ППЦ	ОПЦ
Т2ВИ	92,5 %	72,9 %	86,3 %	88,1 %	81,8 %
ДВИ ($b = 1000$)	86,2 %	86,5 %	86,3 %	93,2 %	74,4 %
ДМРТКУ	95,0 %	62,1 %	84,6 %	84,4 %	85,1 %

Результаты разработанной категориальной системы для оценки вероятности злокачественного характера ОЯ с помощью кМРТ

В исследование были включены 117 пациенток с гистологически верифицированным диагнозом «опухоль яичников», где доброкачественных ОЯ – 38 и злокачественных ОЯ – 79 пациенток. Все МР-признаки были дискриминирующими при оценке степени злокачественности, кроме следующих признаков: отдельные размеры кистозного компонента ОЯ; толщина стенки кисты; наличие накопления МРКП стенкой кисты; толщина септ.

Для оценки вероятности злокачественного характера ОЯ наиболее высокие показатели отношения правдоподобности для ПРТ были выявлены у следующих МР-признаков: наличие опухолевых депозитов в полости таза (отношение правдоподобности для ПРТ – ∞); бугристая поверхность ОЯ (отношение правдоподобности для ПРТ – 18,86); неровные септы в кистозном компоненте ОЯ (отношение правдоподобности для ПРТ – 19,24); гиперинтенсивный МРС на ДВИ ($b = 1000$) от солидного компонента ОЯ (отношение правдоподобности для ПРТ – 6,86); наличие жидкости в тазу (отношение правдоподобности для ПРТ – 6,01), двустороннее поражение (отношение правдоподобности для ПРТ – 4,12), на Т2ВИ высокий или промежуточный МРС от солидного компонента ОЯ (отношение правдоподобности для ПРТ – 3,60) и III тип динамической кривой (отношение правдоподобности для ПРТ – 2,61).

Таким образом, исходя из полученных результатов был построен классификатор для оценки вероятности злокачественного характера ОЯ с 5 категориями (таблица 2):

- 1 категория – свидетельствовала об отсутствии новообразований яичников по данным МРТ.
- 2 категория – соответствовала доброкачественному процессу.
- 3 категория – вероятнее всего, соответствовала доброкачественному процессу.
- 4 категория – выявленная ОЯ неясной природы.
- 5 категория – вероятнее всего, соответствовала злокачественному процессу.

Таблица 2 – Классификатор с 5 категориями для оценки вероятности наличия злокачественности ОЯ

Категории Классификатора	МР-признаки
Категория 1	Нет образований
Категория 2	<ul style="list-style-type: none"> • Исключительно кистозные образования с ровной поверхностью • Кистозно-солидная или солидная структура с динамической кривой I или II типа, с низким МРС на ДВИ ($b = 1000$) от солидного компонента, с ровной поверхностью
Категория 3	<ul style="list-style-type: none"> • Низкий МРС на ДВИ ($b = 1000$) от солидного компонента и III тип кривой • Высокий МРС на ДВИ ($b = 1000$) от солидного компонента ОЯ и I тип кривой
Категория 4	<ul style="list-style-type: none"> • Высокий МРС на ДВИ ($b = 1000$) от солидного компонента ОЯ, с ровной поверхностью и III тип кривой • Бугристая поверхность, неровные септы, кистозно-солидная структура, I или II тип кривой
Категория 5	<ul style="list-style-type: none"> • Бугристая поверхность, неровные септы, кистозно-солидная структура, III тип кривой и наличие депозитов в полости таза

Категория 4 и выше показали чувствительность – 97,2 %, специфичность 85,2 %, точность – 93,3 % ППЦ – 93,3 % и ОПЦ – 93,5 % в оценке вероятности наличия злокачественности, что соответствовали неопластическому процессу.

Результаты оценки местного распространения рака яичников по данным комплексной МРТ

На всех МР-последовательностях проанализировано распространение опухолевой инфильтрации на следующие наиболее важные структуры таза: тело и шейку матки (по данным кМРТ – 33 (58,92 %) случая и по данным морфологического заключения – 18 (32,14 %) случаев), прямую кишку (по данным кМРТ – 5 (8,92 %) и по данным морфологического заключения – 4 (7,14 %)), ректосигмоидный отдел (по данным кМРТ – 12 (24,42 %) и по данным морфологического заключения – 4 (7,14 %)), сигмовидную кишку (по данным кМРТ – 22 (39,29 %) и по данным морфологического заключения – 7 (12,5 %)), боковые стенки таза (по данным кМРТ – 33 (58,92 %) и по данным морфологического заключения – 20 (35,71 %)), переднюю брюшную стенку (по данным кМРТ – 13 (23,21 %) и по данным морфологического заключения – 7 (12,5 %)), стенку мочевого пузыря (по данным кМРТ – 5 (8,92 %) и по данным морфологического заключения – 2 (3,57 %)), листки брюшины в области прямокишечно-маточного пространства (по данным кМРТ – 16 (28,57 %) и по данным морфологического заключения – 7 (12,5 %)), листки брюшины в области пузырно-маточного пространства (по данным кМРТ – 9 (16,07 %) и по данным морфологического заключения – 6 (10,71 %)), мезоректальную фасцию и клетчатку (по данным кМРТ – 9 (16,07 %) и по данным морфологического заключения – 2 (3,57 %)), брыжейку тонкой и толстой кишки (по данным кМРТ – 7 (12,5 %) и по данным морфологического заключения – 3 (5,35 %)), метастатическое поражение большого сальника (по данным кМРТ – 22 (39,28 %) и по данным морфологического заключения – 24 (42,85 %)).

По данным кМРТ чаще всего вовлекались в опухолевый процесс следующие структуры: матка – в 58,92 % случаях и в 32,14 % случаях по данным патоморфологического исследования; боковые стенки таза – 58,91 % по данным кМРТ и 35,71 % по патоморфологическому исследованию и метастатическое поражение большого сальника – 39,28 % по данным кМРТ и 42,85 % по данным патоморфологического исследования.

Также были выявлены чувствительность, специфичность, ППЦ и ОПЦ полученных данных местного распространения опухолевого процесса с помощью кМРТ в сравнении с данными морфологического исследования (таблица 3).

Таблица 3 – Количественные показатели (в %) чувствительности, специфичности, ППЦ и ОПЦ кМРТ в сопоставлении с патоморфологической картиной для оценки распространённости опухолевого процесса за пределами яичников

Область	Чувствительность	Специфичность	ППЦ	ОПЦ
Матка (тело и шейка матки)	88,2 %	57,9 %	48,4 %	91,7 %
Прямая кишка	50,0 %	94,1 %	40,0 %	96,0 %

Ректосигмоидный переход	50,0 %	80,4 %	16,7 %	95,5 %
Сигмовидная кишка	85,7 %	64,6 %	26,1 %	96,7 %
Боковые стенки таза	90,0 %	57,2 %	54,5 %	90,1 %
Передняя брюшная стенка	71,4 %	83,3 %	38,5 %	95,2 %
Стенка мочевого пузыря	50,0 %	94,6 %	40,0 %	96,4 %
Листки брюшины в области пузырно-маточного пространства	50,0 %	87,7 %	33,4 %	93,5 %
Листки брюшины в области прямокишечно-маточного пространства	85,7 %	79,2 %	37,5 %	97,4 %
Брыжейка тонкой и толстой кишки	33,4 %	88,5 %	14,2 %	95,8 %
Мезоректальная фасция и клетчатка	50,0 %	84,9 %	11,1 %	97,8 %
Метастатическое поражение большого сальника	75,0 %	87,1 %	81,8 %	81,8 %

Результаты полученных МР-семиотических признаков и анализ сигнальных характеристик рецидивов РЯ по данным кМРТ

У 10 (38,5 %) пациенток было отмечено наличие кистозного компонента в рецидивных очагах РЯ. Солидный компонент отмечен в 24 (92,3 %) случаях. В основном встречались единичные несгруппированные очаговые образования (в 15 случаях, 57,7 %), с бугристой поверхностью (в 20 случаях, 76,9 %), неправильной формы (в 20 случаях, 76,9 %), преимущественно кистозно-солидной структуры (в 14 случаях, 53,8 %) (рисунок 6). Минимальный размер очага составил 0,3 см, а максимальный размер 10,0 см.

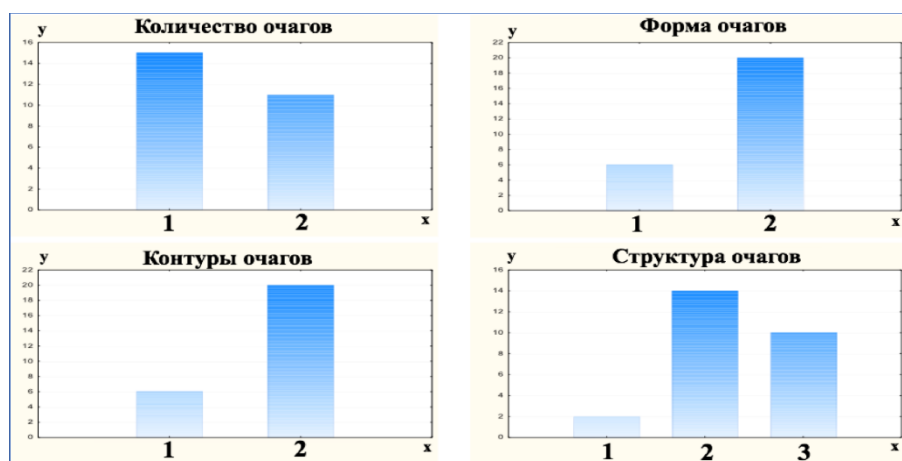


Рисунок 6 – Результаты МР-признаков проанализированных рецидивных очагов. По оси x указано количество очагов (1 – единичные, 2 –

множественные); форма очагов (1 – округлая/овальная, 2 – неправильная); контуры очагов (1 – четкие и ровные, 2 – нечеткие и неровные); структура очагов (1 – исключительно кистозная, 2 – кистозно-солидная, 3-солидная).
Ось у – количество пациенток

При анализе сигнальных характеристик, в основном очаговые образования имели гипоинтенсивный МРС на T1-ВИ (в 25 случаях, 96,2 %), изоинтенсивный МРС на T2-ВИ (в 21 случае, 80,77 %) и гиперинтенсивный МРС на ДВИ (b = 1000) (в 26 случаях, 100 %). На постконтрастных изображениях очаговые образования имели изоинтенсивный МРС (в 14 случаях, 53,8 %), а остальные гиперинтенсивный МРС. Среднее значение ИКД составило $0,9 \times 10^{-3}$ мм²/с. Рецидивные очаги преимущественно располагались по висцеральным и париетальным листкам тазовой брюшины, включая Дугласовое пространство (в 14 случаях, 53,80 %).

ЗАКЛЮЧЕНИЕ

Применение усовершенствованной комплексной методики МРТ повысило эффективность в первичной диагностике ОЯ, распространённости опухолевого процесса и в определении рецидива заболевания после комбинированного лечения.

Разработанный и протестированный классификатор для оценки вероятности злокачественного характера ОЯ позволит рентгенологу правильно интерпретировать полученные МР-данные и избежать неоднозначной трактовки формулировок протокола описания с клиницистами.

Комплексная МРТ играет важную роль в определении мелких очагов и анатомическом расположении рецидивов в малом тазу, которые влияют на дальнейшую тактику ведения пациенток и прогнозирования заболевания.

Выводы

1. Установлено, что для злокачественных опухолей яичников по сравнению с доброкачественными опухолями яичников характерны следующие МР-признаки: кистозно-солидная структура ($p < 0,001$), двустороннее поражение ($p < 0,001$), бугристая поверхность ($p < 0,005$), неправильная форма ($p < 0,01$), более крупные размеры ($p < 0,0002$), отдельные размеры солидного компонента опухолей яичников ($p < 0,007$), многокамерный кистозный компонент ($p = 0,003$), множественные (сгруппированные) септы ($p < 0,005$) с неровными контурами ($p < 0,001$), наличие жидкости в полости таза ($p < 0,001$) и опухолевых депозитов по брюшине ($p < 0,001$), более высокий или промежуточный МР-сигнал на T2-ВИ с нормированием к МР-сигналу ткани миометрия ($p < 0,001$).

2. Установлено, что для первично злокачественных опухолей яичников по сравнению с метастатически поражёнными яичниками характерны следующие МР-признаки: наличие множественных (сгруппированных) ($p = 0,012$) неровных септ в кистозном компоненте ($p < 0,02$), более крупные размеры кистозного компонента ($p = 0,03$) и более утолщенная стенка

кистозного компонента ($p < 0,009$); наличие опухолевых депозитов по брюшине ($p < 0,006$).

3. Показано, что злокачественные опухоли яичников имели более высокий МР-сигнал на ДВИ ($p < 0,001$) и более низкое значение ИКД ($p = 0,009$) по сравнению с доброкачественными опухолями яичников. При динамической МРТ с КУ для злокачественных опухолей яичников был более характерен III тип динамической кривой, для доброкачественных ОЯ – I тип ($p < 0,01$). Среди полуколичественных параметров динамической МРТ с КУ коэффициент начальной площади под кривой в первые 60 секунд наиболее точно позволяет дифференцировать доброкачественные и злокачественные опухоли яичников с чувствительностью 82 % и специфичностью 91 %.

4. Использование разработанного и протестированного классификатора в оценке вероятности злокачественного характера опухолей яичников при комплексной МРТ позволяет стандартизировать интерпретацию данных МРТ и помогает распределить опухоли яичников по риску малигнизации с чувствительностью 97,2 %; специфичностью 85,2 % между группами доброкачественных и злокачественных опухолей яичников.

5. Комплексная МРТ является высокочувствительным методом в определении местного распространения злокачественных опухолей яичников. С помощью комплексной МРТ выявлены наиболее часто инфильтрируемые опухолевой тканью структуры: тело и шейка матки (58,92 %), боковые стенки таза (58,91 %) и метастатическое поражение большого сальника (39,28 %).

6. Для рецидивных опухолей характерны единичные негруппированные очаги, с бугристой поверхностью, неправильной формы, преимущественно кистозно-солидной структуры, гипоинтенсивный МР-сигнал на T1-ВИ (96,2 %), изоинтенсивный МР-сигнал на T2-ВИ (80,77 %), гиперинтенсивный МР-сигнал на ДВИ (100 %) и изоинтенсивный МР-сигнал на постконтрастных T1-ВИ (53,8 %).

Практические рекомендации

1. Выявленные МР-признаки злокачественности ОЯ следует использовать для дифференциальной диагностики доброкачественных и злокачественных ОЯ.

2. Выявленные МР-признаки следует использовать для дифференциальной диагностики первично злокачественных ОЯ и метастатически поражённых яичников.

3. При обследовании пациенток с ОЯ в тМРТ должны быть дополнены ДВИ с построением ИКД-карт, динамической МРТ с КУ с получением временных кривых ИС с нормированием по неизменённой ткани миометрия, определением их типа и полуколичественным анализом с вычислением КНППК₆₀.

4. Разработанный классификатор на основе балльной шкалы рекомендуется включить в комплексную диагностику ОЯ для определения вероятности их злокачественного характера.

5. Данные кМРТ должны быть использованы в оценке местного распространения рака яичников.

6. Выявленные признаки по данным кМРТ рекомендуется использовать в выявлении рецидивов РЯ после комбинированного лечения.

СПИСОК РАБОТ, ОПУБЛИКОВАННЫХ ПО ТЕМЕ ДИССЕРТАЦИИ

1. Олимов, Б. П. Лучевые методы диагностики опухолей придатков матки / Б. П. Олимов, О. Н. Стрельцова, И. В. Паниченко, В. О. Панов, К. И. Жордания, И. Е. Тюрин. // Онкогинекология. – 2018. Т. 28. – № 4. – С. 39–49. Импакт-фактор РИНЦ: 0,728; 11/1,8 с.

2. Олимов, Б. П. Роль МРТ диффузионно-взвешенного исследования и МР-исследования с динамическим контрастным усилением в корреляции с системой Adnexa MR scoring system в диагностике опухолей яичников / Б. П. Олимов, Ф. А. Коссов, О. Н. Стрельцова, И. В. Паниченко, В. О. Панов, Ю. В. Буйденко, И. Е. Тюрин. // Вестник рентгенологии и радиологии. – 2019. Т. 100. – № 2. – С. 116–124. Импакт-фактор РИНЦ: 0,353; 9/1,28 с.

3. Олимов, Б. П. Динамическая МРТ с контрастным усилением в дифференциальной диагностике опухолей придатков матки / Б. П. Олимов, М. М. Берегов, Ф. А. Коссов, М. Г. Лаптева, О. Н. Стрельцова, И. В. Паниченко, В. О. Панов, К. И. Жордания, И. Е. Тюрин. // Онкогинекология. – 2019. Т. 30. – № 2. – С. 43–57. Импакт-фактор РИНЦ: 0,728; 14/1,55 с.

4. Олимов, Б. П. Диффузионно-взвешенные изображения в дифференциальной диагностике доброкачественных и злокачественных опухолей яичников / Б. П. Олимов, Ф. А. Коссов, М. Г. Лаптева, О. Н. Стрельцова, В. О. Панов, И. Е. Тюрин. // Радиология - Практика. – 2019. Т. 78. – № 6. – С. 33–47. Импакт-фактор РИНЦ: 0,24; 14/2,33 с.

5. Олимов, Б. П. Комплексная лабораторно-инструментальная диагностика опухолей яичников / Б. П. Олимов, Ф. А. Коссов, О. Н. Стрельцова, И. В. Паниченко, В. О. Панов, Б. И. Долгушин, И. Е. Тюрин. // Онкологический журнал: Лучевая диагностика, Лучевая терапия. – 2019. Т. 2. – № 1. – С. 51–65.

СПИСОК СОКРАЩЕНИЙ И УСЛОВНЫХ ОБОЗНАЧЕНИЙ

АУ – амплитуда усиления

ДВИ – диффузионно-взвешенные изображения

ИП – импульсная последовательность

ИС – интенсивность сигнала

ИКД – измеряемый коэффициент диффузии (карта)

кМРТ – комплексная магнитно-резонансная томография

КТ – компьютерная томография

МРКП – магнитно-резонансный контрастный препарат

МРТ – магнитно-резонансная томография

МНК – максимальный наклон кривой

НППК₆₀ – начальная площадь под кривой в течение первых 60 секунд
НМИЦ – Национальный Медицинский Исследовательский Центр
ОЯ – опухоль яичников
ОРТ – отрицательный результат теста
ОПЦ – отрицательная прогностическая ценность
ПРТ – положительный результат теста
ППЦ – положительная прогностическая ценность
РЯ – рак яичников
Т1ВИ – Т1 взвешенные изображения
Т2ВИ – Т2 взвешенные изображения
тМРТ – традиционная магнитно-резонансная томография
УЗИ – ультразвуковое исследование
фМРТ – функциональная магнитно-резонансная томография
AMRSS – Adnex MR Scoring System
AUC – Area under ROC curve
BI-RADS – Breast Imaging and Data System