

На правах рукописи

Карпова Асель Ерсайновна

**ДИАГНОСТИЧЕСКАЯ ИНФОРМАТИВНОСТЬ
КОМБИНИРОВАННОГО ЦИТОЛОГИЧЕСКОГО ИССЛЕДОВАНИЯ
ПРИ ГИПЕРПЛАЗИИ, АТИПИЧЕСКОЙ ГИПЕРПЛАЗИИ
ЭНДОМЕТРИЯ И ЭНДОМЕТРИОИДНОЙ АДЕНОКАРЦИНОМЕ**

3.3.8. Клиническая лабораторная диагностика (медицинские науки)

АВТОРЕФЕРАТ

диссертации на соискание ученой степени
кандидата медицинских наук

Москва – 2023

Работа выполнена в федеральном государственном бюджетном образовательном учреждении дополнительного профессионального образования «Российская медицинская академия непрерывного профессионального образования» Министерства Здравоохранения Российской Федерации

Научный руководитель:

Шабалова Ирина Петровна - доктор медицинских наук, профессор, профессор кафедры клинической лабораторной диагностики с курсом лабораторной иммунологии ФГБОУ ДПО РМАНПО Минздрава России

Официальные оппоненты:

Кушлинский Николай Евгеньевич – академик РАН, д.м.н., профессор, научный руководитель лаборатории клинко-диагностической Централизованного научно-клинического лабораторного отдела ФГБУ НМИЦ онкологии им. Н.Н. Блохина Минздрава России, заведующий кафедрой клинической биохимии и лабораторной диагностики ФПДО ФГБОУ ВО МГМСУ им. А.И. Евдокимова Минздрава России

Вавилова Татьяна Владимировна – д.м.н., профессор, заведующий кафедрой лабораторной медицины с клиникой института медицинского образования ФГБУ НМИЦ имени В.А. Алмазова Минздрава России

Ведущая организация: Федеральное государственное бюджетное учреждение «Национальный медицинский исследовательский центр радиологии» Министерства здравоохранения Российской Федерации

Защита диссертации состоится «22» ноября 2023 года в 10:00 часов на заседании диссертационного совета 21.3.054.05 на базе Федерального государственного бюджетного образовательного учреждения дополнительного профессионального образования «Российская медицинская академия непрерывного профессионального образования» Министерства здравоохранения Российской Федерации по адресу: 125993, г. Москва, ул. Баррикадная, д.2, стр.1

С диссертацией можно ознакомиться в библиотеке ФГБОУ ДПО РМАНПО Минздрава России по адресу: 125445, г. Москва, ул. Беломорская, д. 19/38 и на сайте <https://www.rmapo.ru>.

Автореферат разослан « ____ » _____ 2023 г.

Ученый секретарь
диссертационного совета
доктор медицинских наук,
профессор

Меньшикова Лариса Ивановна

ОБЩАЯ ХАРАКТЕРИСТИКА РАБОТЫ

Актуальность темы диссертационного исследования

По данным ВОЗ в 2020 г. в мире зарегистрировано 417 367 новых случаев рака тела матки (РТМ) (Н. Sung, 2021). В России также отмечается неуклонный рост заболеваемости РТМ. Так в 2011 году выявлено 20821 новых случаев впервые в жизни установленных диагнозов РТМ, в 2021 – 25482 (А.Д. Каприн, 2022). В структуре РТМ более 80% занимает рак эндометрия (РЭ). Среди злокачественных новообразований (ЗНО) органов женской репродуктивной системы РЭ в развитых странах занимает первое место. Основную часть РЭ составляет эндометриоидная аденокарцинома.

Обязательным этапом диагностики неопластических процессов эндометрия, определяющим лечебную тактику и прогноз заболевания, является морфологическое исследование соскобов из слизистой оболочки матки.

Золотым стандартом морфологической диагностики в настоящее время считают гистологическое исследование (ГИ), но оно, так же как любой диагностический метод, обладает рядом недостатков. Следует констатировать, что применение данного вида морфологического исследования сопряжено с неизбежными анестезиологическими и хирургическими рисками в ходе проведения раздельного диагностического выскабливания (РДВ), что требует поиска новых подходов к диагностике патологических состояний эндометрия в направлении снижения инвазивности вмешательства, а также возможности более широкого применения метода в амбулаторных условиях.

Поэтому большой интерес представляет совершенствование цитологического метода исследования материала из полости матки, особенно в связи с минимизацией сопутствующих рисков при высоком потенциале диагностической информативности. Важно определить возможности и ограничения цитологической диагностики патологии эндометрия.

В настоящее время в гинекологической практике помимо традиционного (классического) метода приготовления и окрашивания препаратов (традиционная цитология (ТЦ) применяют метод жидкостной цитологии (ЖЦ). Метод основан на технологиях приготовления стандартных тонкослойных цитологических препаратов из клеточного материала (эксфолиативного, биопсийного, операционного, полученного при диагностическом выскабливании, пункции и др.), помещенного в специальную среду. Метод ЖЦ в последние годы всё чаще используется в морфологической диагностике реактивных изменений и опухолей. В сравнении с мазками, приготовленными традиционными методами, тонкослойные препараты, как правило, более информативны, их качество практически не зависит от качества работы лаборанта. Получающиеся тонкослойные препараты можно использовать при необходимости для проведения иммуноцитохимических исследований (ИЦХИ). Кроме того, из

этого материала можно осуществлять приготовление клеточных блоков; при наличии в пунктате или соскобе тканевых фрагментов из патологического очага - получать информацию о его гистологическом строении, а также использовать эти блоки для проведения ИГХИ (L. Muinelo-Romay, 2018; H. Zhang, 2016).

Трудности при оценке жидкостных препаратов обусловлены тем, что морфологические критерии препаратов ЖЦ при исследовании материала эндометрия изучены недостаточно. По этой причине необходим параллельный анализ традиционного цитологического препарата и определение возможности проведения ИЦХИ.

Таким образом, совершенствование цитологического метода диагностики путем применения комбинированного морфологического исследования соскобов из полости матки и операционного материала, разработка объективных критериев дифференциальной цитологической диагностики патологических состояниях эндометрия с использованием ТЦ, ЖЦ и ИЦХИ является актуальной темой в решении проблемы установления диагноза при гиперплазиях эндометрия без атипии, атипической гиперплазии и РЭ.

Степень разработанности темы исследования

По данным научной литературы успешное внедрение метода ЖЦ в общую клиническую и онкологическую практику открыло широкие возможности для улучшения своевременной диагностики рака шейки матки (М.Г. Леонов, 2018), рака мочевого пузыря (М.Г. Леонов, 2017) и злокачественных опухолей других локализаций; возможности метода при РЭ изучены недостаточно.

Установлено, что применение ЖЦ при РЭ позволяет повысить эффективность цитологического исследования (ЦИ) за счет стандартизации препаратов и дает возможность использовать их в дальнейшем для ИЦХИ, цитогенетических и морфометрических исследований (Q. Wang, 2019; A. Shinagawa, 2018).

Новые возможности в улучшении качества диагностики при заболеваниях эндометрия связаны с развитием методов обработки материала и применением дополнительных методов исследования, в числе которых — ИЦХИ.

В соответствии с этим актуальность данного исследования обусловлена необходимостью определения возможностей улучшения цитологической диагностики, разработкой цитологических критериев гиперплазии эндометрия (ГЭ) без атипии, атипической ГЭ и эндометриоидной аденокарциномы (ЭА) на препаратах, приготовленных методом ЖЦ, сравнение эффективности ТЦ и ЖЦ, проведения ИЦХИ и их комбинированного применения, а также в работе будет разработан алгоритм использования различных методик в определении характера поражения эндометрия.

Цель исследования: совершенствование цитологической диагностики гиперплазии, атипической гиперплазии эндометрия и эндометриоидной аденокарциномы.

Задачи исследования:

1. Сравнить результаты цитологической диагностики по традиционным мазкам и препаратам, приготовленным методом жидкостной цитологии автоматизированным и ручным способом, с результатами гистологического исследования при гиперплазии, атипической гиперплазии эндометрия и эндометриоидной аденокарциноме.
2. Оценить диагностическую информативность цитологической диагностики по материалу из полости матки при гиперплазии, атипической гиперплазии эндометрия и эндометриоидной аденокарциноме.
3. Уточнить цитологические критерии, позволяющие дифференцировать гиперплазию эндометрия без атипии, атипическую гиперплазию и эндометриоидную аденокарциному.
4. Оценить экспрессию маркеров PTEN, CEA, p63, p53 в материале жидкостной цитологии при гиперплазии, атипической гиперплазии и эндометриоидной аденокарциноме.
5. Разработать алгоритм исследования материала из полости матки у пациенток с подозрением на патологию эндометрия, включающий комбинированное использование традиционной, жидкостной цитологии и иммуноцитохимического исследования.

Научная новизна результатов диссертационной работы

Полученные соискателем ученой степени научные данные сопоставимы с данными, опубликованными ранее (Q. Wang, 2019; F. Yanaki, 2019), вместе с тем, представления о применении метода жидкостной цитологии в исследовании материала из полости матки у пациенток с подозрением на патологию эндометрия расширены, дополнена информация о взаимосвязи экспрессии маркеров PTEN, CEA, p53, p63 в материале эндометрия у пациенток с атипической гиперплазией и эндометриоидной аденокарциномой.

Оценена диагностическая информативность методов традиционной и жидкостной цитологии при исследовании материала эндометрия у пациенток без морфологической патологии эндометрия, у пациенток с гиперплазией эндометрия, с атипической гиперплазией и эндометриоидной аденокарциномой эндометрия.

Определено, что в отношении выявления гиперплазии эндометрия без атипии наибольшей чувствительностью обладает метод традиционной цитологии, наибольшей специфичностью – метод жидкостной цитологии. В отношении выявления эндометриоидной аденокарциномы наибольшей чувствительностью обладает метод жидкостной цитологии, а показатель специфичности одинаков при традиционной и жидкостной цитологии. При объединении пациенток с атипической гиперплазией и эндометриоидной

аденокарциномой эндометрия в одну группу, показатели чувствительности и специфичности традиционной и жидкостной цитологии достигали одинаковых значений.

Впервые обоснованы возможности совместного применения двух методов цитологической диагностики (традиционный и жидкостный) при гиперплазии эндометрия без атипии, атипической гиперплазии и эндометриоидной аденокарциноме с определением диагностической значимости каждого из них. На основании сравнения результатов традиционной и жидкостной цитологии с результатами гистологического исследования, доказано, что комбинированное применение традиционной и жидкостной цитологии способствует повышению эффективности диагностики патологических состояний эндометрия.

Оценена экспрессия иммуноцитохимических маркеров PTEN, СЕА, p63, p53 на материале жидкостной цитологии для диагностики гиперплазии эндометрия без атипии, атипической гиперплазии и эндометриоидной аденокарциномы и установлено, что из использованных в работе маркеров экспрессия СЕА имеет корреляционную связь с наличием атипической гиперплазии эндометрия и эндометриоидной аденокарциномы, и данный маркер может быть использован в качестве дополнительного метода в дифференциальной диагностике.

На основании результатов научно обоснована необходимость цитологического исследования материала эндометрия в многопрофильной медицинской организации. Подробно представлены диагностические критерии гиперплазии эндометрия без атипии, атипической гиперплазии и эндометриоидной аденокарциномы с описанием цитологических особенностей этих нозологических форм в традиционных и жидкостных препаратах и микрофотографиями с препаратов.

Разработан алгоритм комбинированного цитологического исследования материала из полости матки у пациенток с подозрением на патологию эндометрия, включающий использование традиционной, жидкостной цитологии и иммуноцитохимического исследования.

Теоретическая и практическая значимость работы

Сформулирована концепция оценки значения комбинированного цитологического исследования, используемая для диагностики гиперплазии эндометрия без атипии, атипической гиперплазии и эндометриоидной аденокарциномы. Разработана научная идея совместного использования ТЦ, ЖЦ и ИЦХИ для повышения эффективности и точности диагностики, что дало возможность расширить имеющиеся знания морфологических особенностей цитологических картин (ТЦ и ЖЦ) и пополнить знания о значении маркеров PTEN, СЕА, p63, p53 в дифференциальной диагностике гиперплазии эндометрия без атипии, атипической гиперплазии и эндометриоидной аденокарциномы.

Совместное применение традиционной и жидкостной цитологии

позволяет повысить точность дооперационной диагностики патологических состояний эндометрия. Продемонстрированы преимущества ЖЦ, в частности, возможность проводить дополнительно ИЦХИ.

Определение экспрессии иммуноцитохимических маркеров (из используемых в работе наиболее эффективным явился раково-эмбриональный антиген (СЕА)) на материале ЖЦ позволяет повысить эффективность дооперационной диагностики. Разработан диагностический алгоритм при исследовании материала из эндометрия, базирующийся на совместном применении ТЦ и ЖЦ с использованием при необходимости ИЦХИ.

Методология и методы исследования

Методологической основой диссертационной работы является комбинированный подход к исследованию материала эндометрия с применением ИЦХИ, выполненного с использованием ЖЦ в дополнение к традиционному цитоморфологическому исследованию.

Приготовление препаратов для цитологического исследования осуществляли двумя методами: методом ТЦ с окраской по Паппенгейму и методом ЖЦ с последующей окраской по Папаниколау.

Для приготовления препаратов методом ЖЦ материала эндометрия были использованы две технологии: ручной метод на основе центрифугирования и автоматизированный метод с использованием технологии фильтрации.

Окрашивание по Папаниколау тонкослойных препаратов производили на автоматическом приборе Эмкостейнер АФОМК-12-25.

ИЦХИ осуществляли непрямым иммуноферментным методом в ручном режиме в несколько этапов по протоколу с применением антител к p53, СЕА, РТЕН, p63 и системы детекции PrimeVision.

Все цитологические препараты анализировали с применением светового микроскопа «Axioskop» (Carl Zeiss, Германия), объективы x10, x40, x100.

Статистическую обработку результатов исследования проводили по общепринятым методикам с использованием пакета StatTech v. 2.6.2. Для расчета показателей чувствительности, специфичности, положительной прогностической ценности, отрицательной прогностической ценности и диагностической точности использовали стандартную четырехпольную таблицу сопряженности. Статистически достоверными считались различия между сравниваемыми величинами при критическом уровне значимости $p < 0,05$.

Степень достоверности результатов

В результате детального теоретического анализа проблемы, а также использования адекватных поставленным задачам и обоснованным методам исследования, достаточной выборкой обследованных (136 пациенток) были

обеспечены высокая степень достоверности и обоснованности полученных результатов, научных положений, выводов и практических рекомендаций научного исследования. Достоверность результатов исследования также подтверждается достаточным объемом проведенных цитологических исследований: 460 цитологических исследований (методом традиционной цитологии - 136, методом жидкостной цитологии - 136, иммуноцитохимическим методом исследования – 188) и применением современных методов обработки и анализа материала с использованием корректного статистического инструментария. Результаты проведенного исследования документированы графиками, таблицами, фотографиями и схемами. Полученные результаты исследования не противоречат существующим положениям и сопоставимы с данными других исследований.

Основные положения, выносимые на защиту

1. Комбинированное цитологическое исследование материала из эндометрия, включающее в себя совместное применение традиционной, жидкостной цитологии и иммуноцитохимического метода исследования, коррелирует с результатами гистологического исследования и приводит к снижению количества неинформативного материала, по сравнению с использованием традиционной и жидкостной цитологии по отдельности, что повышает эффективность и точность диагностики при гиперплазии эндометрия без атипии, атипической гиперплазии и эндометриоидной аденокарциноме.

2. Использование разработанных критериев дифференциальной диагностики гиперплазии эндометрия без атипии, атипической гиперплазии эндометрия и эндометриоидной аденокарциномы по материалу жидкостной цитологии имеет важное значение для более точной постановки цитологического заключения.

3. Предложенный алгоритм исследования материала эндометрия в диагностике гиперплазии эндометрия без атипии, атипической гиперплазии и эндометриоидной аденокарциномы обосновывает целесообразность комбинированного применения методов традиционной, жидкостной цитологии и иммуноцитохимического исследования, что способствует повышению точности диагностики.

Личный вклад автора

Автором диссертационной работы самостоятельно установлена актуальность исследования, сформулирована его тема, цель и задачи, разработан дизайн, определены методы исследования. Автор проанализировал отечественные и зарубежные публикации по теме диссертационного исследования, определил проблематику по данной теме. Диссертантом проведен сбор и обработка биоматериала, приготовлены цитологические и иммуноцитохимические препараты, сделаны микрофотографии с цитологических препаратов. Автор принимал

непосредственное участие в интерпретации результатов цитологического и иммуноцитохимического исследования. Автором проведена математико-статистическая обработка полученных данных и представлены критериальные значения цитологических методов исследований для дифференциальной диагностики гиперплазии эндометрия от атипичической гиперплазии и РЭ (эндометриоидной аденокарциномы) по материалу жидкостной цитологии. Автор проанализировал полученные результаты, сформулировал выводы и практические рекомендации, а также принял непосредственное участие в подготовке презентаций и публикаций по материалам исследования.

Публикации результатов исследования

По теме диссертации опубликовано 5 печатных работ, включая 3 статьи в рецензируемых научных изданиях, рекомендованных Высшей аттестационной комиссией Министерства образования и науки Российской Федерации для опубликования основных результатов диссертационных исследований.

Внедрение результатов исследования в практику

Результаты диссертационной работы внедрены в практическую деятельность клиничко-диагностической лаборатории ГБУЗ ГКБ им. С.П. Боткина, что подтверждается актом о внедрении № 1-21/3398 от 20.05.2022. Основные положения и выводы диссертационного исследования, включены в соответствующий раздел основной образовательной программы – программы подготовки специалистов в ординатуре по специальности клиническая лабораторная диагностика, а также включены в учебный план циклов профессиональной переподготовки специалистов и повышения квалификации врачей на кафедре клинической лабораторной диагностики с курсом лабораторной иммунологии ФГБОУ ДПО РМАНПО Министерства здравоохранения РФ (акт внедрения от 01.09.2022). По материалам диссертационной работы выполнены микрофотографии с цитологических препаратов пациенток с различными клиническими проявлениями и особенностями развития патологических состояний эндометрия; использование данного материала имеет важное значение при подготовке лекций и проведении занятий по патологии эндометрия со слушателями кафедры клинической лабораторной диагностики РМАНПО.

Апробация работы

Основные положения и результаты диссертации были изложены на XIV Общероссийском научно-практическом семинаре «Репродуктивный потенциал России: версии и контраверсии» (Сочи, 2020), на XXV Юбилейной всероссийской научно-практической конференции с международным участием «Наука и практика лабораторных исследований» (Москва, 2020), на VII Российском конгрессе лабораторной медицины

(Москва, 2021), на VIII Российском конгрессе лабораторной медицины (Москва, 2022), на IX Республиканском Конгрессе специалистов клинической лабораторной диагностики Республики Беларусь (Минск, 2023), на XXVIII Всероссийской научно-практической конференции «Наукоемкие лабораторные технологии для клинической практики» (Москва, 2023), на International Conference «Cancer and Breast Cancer Therapy» (Dubai, UAE, 2023), на III Научно-практической конференции с международным участием «Здоровье женщины, плода, новорожденного» (Санкт-Петербург, 2023).

Соответствие диссертации паспорту научной специальности

Диссертационное исследование соответствует паспорту специальности 3.3.8. - Клиническая лабораторная диагностика (медицинские науки), п.1. «Основы теории клинической лабораторной диагностики. Определение качественных и количественных характеристик морфологических, химических и других параметров биологических материалов», п.8. «Морфологические (цитологические) исследования биоматериала».

Структура и объем диссертации

Диссертация изложена на 120 страницах машинописного текста и состоит из введения, обзора литературы по теме диссертации, описания материалов и методов исследования, результатов собственных исследований, обсуждения результатов, выводов, практических рекомендаций и списка литературы. В работу включены 49 рисунков и 12 таблиц. Библиографический указатель состоит из 115 источников, в том числе 39 отечественных и 76 зарубежных авторов.

СОДЕРЖАНИЕ РАБОТЫ

Во введении подтверждена актуальность, установлены цели и задачи исследования, научная новизна и практическая значимость, сформулированы основные положения, выносимые на защиту.

В первой главе проведен анализ отечественной и зарубежной литературы по теме диссертационного исследования. Анализ данных литературы свидетельствует о существовании объективных трудностей в диагностике патологических состояний эндометрия. Имеющиеся данные о показателях чувствительности и специфичности цитологического метода весьма разноречивы. Необходимость применения ИЦХИ, в качестве дополнительного метода, с целью улучшения точности цитологической диагностики неопухолевых поражений и опухолей эндометрия не вызывает сомнений. Однако отсутствие однозначных трактовок цитологических картин при исследовании методом жидкостной цитологии материала из эндометрия, высокий процент ошибок и противоречивость ИЦХИ при гиперплазии, атипической гиперплазии эндометрия и эндометриоидной аденокарциноме, определили актуальность предпринятого исследования.

Во второй главе представлены материалы и методы исследования. В исследование включены 136 пациенток, проходивших обследование и

лечение с 2019 по 2023 г. в гинекологическом отделении ГБУЗ ГКБ им. С.П. Боткина Департамента здравоохранения Москвы, гинекологическом отделении ГБУЗ ГКБ №13 ДЗМ, отделении острых гинекологических заболеваний ГБУЗ «НИИ скорой помощи им. Н.В. Склифосовского Департамента здравоохранения Москвы».

В соответствии с клиническими, ультразвуковыми и другими показаниями пациенткам было проведено хирургическое лечение (гистероскопия с РДВ) или экстирпация матки) с последующим морфологическим исследованием материала эндометрия. Установленные гистологические заключения делили на группы: отсутствие морфологической патологии эндометрия, $n=31$; гиперплазия эндометрия или полип, $n=76$; атипичная гиперплазия эндометрия, $n=5$; эндометриоидная аденокарцинома, $n=24$.

Гистологические исследования были выполнены в патологоанатомических отделениях учреждений здравоохранения г. Москва, где проводилось хирургическое лечение.

Проведено 460 цитологических исследований: методом традиционной цитологии - 136 исследований, методом жидкостной цитологии - 136 и 188 иммуноцитохимических исследований. Материалом для исследования служили соскобы из полости матки, материал, полученный при операциях по поводу неопухолевых заболеваний и РЭ.

Для ТЦ материал эндометрия наносили сразу на стекло и окрашивали по Паппенгейму (136 стеклопрепаратов), для ЖЦ - материал помещали в вials с консервирующим раствором и сначала готовили и окрашивали один препарат по Папаниколау для цитологического исследования и оценки клеточности (136 стеклопрепаратов), затем из оставшегося материала 47 пациенток готовили еще по 4 препарата для ИЦХИ, критерий отбора - не менее 100 клеток в тонкослойном препарате (188 стеклопрепаратов).

Цитоморфологический анализ и ИЦХИ выполнены на кафедре клинической лабораторной диагностики ФГБОУ ДПО РМАНПО Минздрава России, г. Москва (зав. - д.м.н., проф. М.А. Годков).

Проведение диссертационного исследования было одобрено комитетом по этике научных исследований ФГБОУ ДПО РМАНПО Минздрава России (протокол от 16 октября 2019 года №11).

Для оценки экспрессии маркеров p53, p63, PTEN, SEA были отобраны: 20 образцов с гиперплазией эндометрия без атипии и 27 образцов с патологией эндометрия (атипичной гиперплазией ($n=5$) и аденокарциномой ($n=22$)). Оценку результатов ИЦХИ проводили качественно (по наличию коричневого окрашивания зоны локализации изучаемого антигена).

В процессе выполнения математического анализа полученных результатов расчеты выполняли с помощью пакета "Microsoft Excel 2016". Статистическую обработку результатов исследования проводили по общепринятым методикам с использованием пакета StatTech v. 2.6.2 (разработчик - ООО "Статтех", Россия). Статистически достоверными

считались различия между сравниваемыми величинами при критическом уровне значимости $p < 0,05$. Сопоставление двух групп по числовым показателям осуществляли с помощью непараметрического метода Манна-Уитни. Сравнение трех и более групп по количественным показателям проводили на основе непараметрического критерия Краскела-Уоллеса. Статистическую значимость различий групп для дихотомических и номинальных шкал определяли с использованием критерия Хи-квадрат Пирсона в случае независимых выборок, и с использованием метода Мак-Неймера в случае зависимых групп.

В третьей главе даны результаты цитологической и иммуноцитохимической диагностики материала из эндометрия. Результаты цитологического исследования были сопоставлены с гистологическими диагнозами (таблица 1, 2).

Данные, представленные в таблице 1, показывают наличие корреляционной взаимосвязи между заключениями гистологического исследования и результатам ТЦ ($p < 0,0001$).

Таблица 1

Сравнение результатов ТЦ с результатами гистологического исследования

Заключение по традиционной цитологии	Гистологическое заключение			Все-го	Уровень Р (df=2)
	Аденокарцинома или гиперплазия с атипией (N=29)	Отсутствие морфологической патологии эндометрия (N=31)	ГЭ без атипии (N=76)		
Неинформативный материал	0 (0,0%)	2 (6,5%)	9 (11,8%)	11	0,1285
Отсутствие морфологической патологии эндометрия	0 (0,0%)	18 (58,1%)	12 (15,8%)	30	<0,0001
ГЭ без атипии	0 (0,0%)	11 (35,5%)	52 (68,4%)	63	<0,0001
Аденокарцинома или гиперплазия с атипией	29 (100,0%)	0 (0,0%)	3 (3,9%)	32	<0,0001

Также имеется корреляционная взаимосвязь между заключениями, данными по результатам гистологического исследования и результатам ЖЦ

($p < 0,0001$) (Таблица 2).

Таблица 2

Сравнение результатов ЖЦ с результатами гистологического исследования

Заключение по жидкостной цитологии	Гистологическое заключение			Всего	Уровень P (df=2)
	Аденокарцинома или гиперплазия с атипией (N=29)	Отсутствие морфологической патологии эндометрия (N=31)	ГЭ без атипии (N=76)		
Неинформативный материал	0 (0,0%)	4 (12,9%)	12 (15,8%)	16	0,0784
Отсутствие морфологической патологии эндометрия	0 (0,0%)	20 (64,5%)	14 (18,4%)	34	<0,0001
ГЭ без атипии	0 (0,0%)	7 (22,6%)	47 (61,8%)	54	<0,0001
Аденокарцинома или гиперплазия с атипией	29 (100,0%)	0 (0,0%)	3 (3,9%)	32	<0,0001

Проведен анализ заключений с неинформативным материалом. В некоторых случаях оценить клеточный состав препаратов было невозможно. Это происходило по ряду причин, обусловленных дефектами забора биоматериала, такими как отсутствие клеток эндометрия, избыточное содержание примесей крови или элементов воспаления. Цитологическое заключение «неинформативный материал» для ТЦ и ЖЦ мы ставили, если обнаруживали менее пяти структур из клеток эндометрия. Если первый цитологический препарат для ЖЦ был неадекватным, то готовили второй препарат с большей концентрацией клеточного материала. В случае, если и второй препарат также был неудовлетворительным, принимали решение о неадекватности получения материала.

Большее число наблюдений с неинформативным материалом в нашей работе было отмечено при исследовании препаратов, приготовленных методом ЖЦ – 16 (11,8%), по сравнению с ТЦ – 11 (8,1%). При сравнении двух методов ЖЦ наибольшее число наблюдений с недиагностическим материалом было при приготовлении препаратов методом фильтрации (10 из

36 (27,8%), в то время как при приготовлении препаратов методом центрифугирования неинформативный материал был получен лишь в 6 из 100 наблюдений (6%). Возможно, что в нашей работе такая доля неинформативного материала в ЖЦ связана с малым количеством клеток, помещенных в консервирующий раствор, а также с тем, что крупные структуры оседали на фильтре и не попадали в препарат.

Сложности оценки неинформативных препаратов, приготовленных методом ТЦ, чаще всего были связаны с обилием элементов крови.

При совместном использовании двух цитологических методов исследования только в 8 (5,9%) наблюдениях материал оценен как неадекватный.

У 31 пациентки при гистологическом исследовании морфологическая патология эндометрия отсутствовала. По результатам ТЦ у двух пациенток из этой группы был неинформативный материал, в 18 из 29 наблюдений цитологический диагноз совпал с гистологическим, что в процентном соотношении составляет 62%. По результатам ЖЦ у четырех пациенток из этой группы был неинформативный материал, и в 20 из 26 наблюдений цитологический диагноз совпал с гистологическим (76,9%).

В ТЦ клеточные элементы выглядели крупнее, чем в ЖЦ, что вызвано «распластыванием» клеток по стеклу при приготовлении препарата, отмечено очаговое нагромождение клеток, выражен краш-феномен. В ЖЦ были менее выражены дегенеративные изменения, лучше сохранялась структура ядра (рисунок 1).

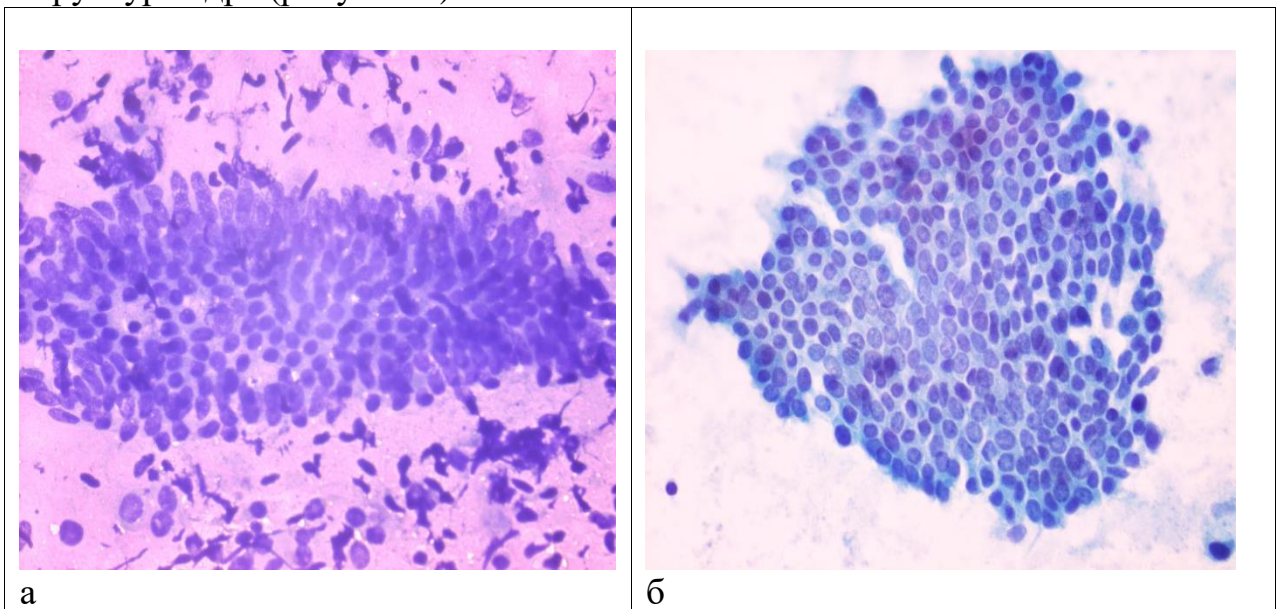
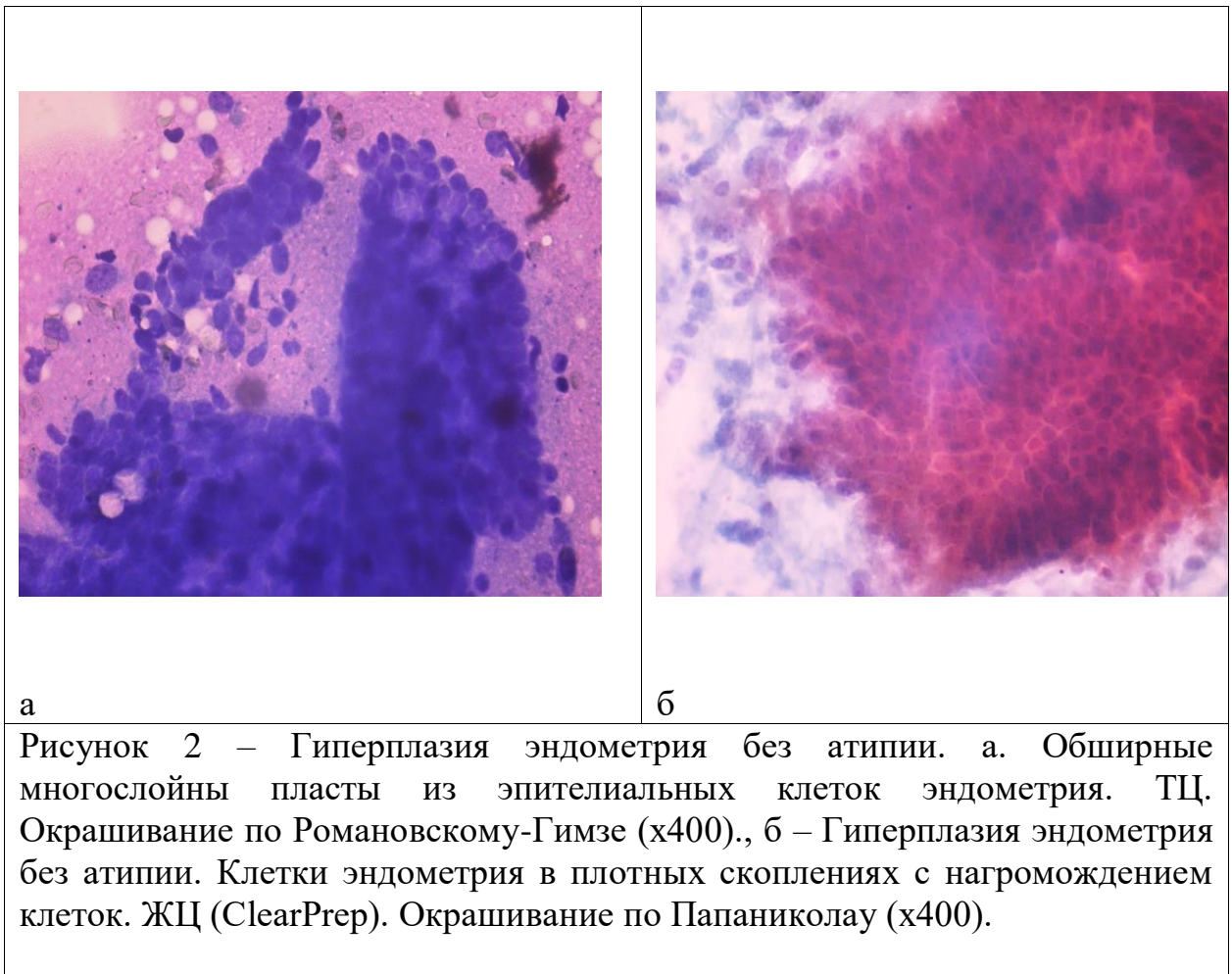


Рисунок 1 – Пациентка А. Эндометрий без морфологической патологии. а. Пласт из клеток эндометрия кубической формы. ТЦ. Окрашивание по Романовскому-Гимзе (x400). б. Сотоподобная структура из клеток эндометрия. ЖЦ (ClearPrep). Окрашивание по Папаниколау (x400).

У 76 пациенток был установлен диагноз гиперплазия эндометрия без атипии и полипы. При цитологическом исследовании операционного

материала цитологический диагноз совпал с гистологическим в 52 наблюдениях из 65 с информативным материалом ТЦ, что составляет 83,9%, и в 47 из 62 ЖЦ, соответственно в 75,8%. В препаратах ТЦ отмечали увеличение числа желез, изменение их формы. Имелись клеточные скопления в виде расширенных ветвящихся железистых структур, с наложением ядер не более чем в три слоя. В строме, богатой фибробластоподобными клетками, наблюдали рассеянную инфильтрацию лимфоцитами. В препаратах ЖЦ в отличие от ТЦ фоновые элементы практически не сохранялись, но мы обнаруживали увеличенные призматические клетки, лежащие в виде пластов и тяжей (рисунок 2).

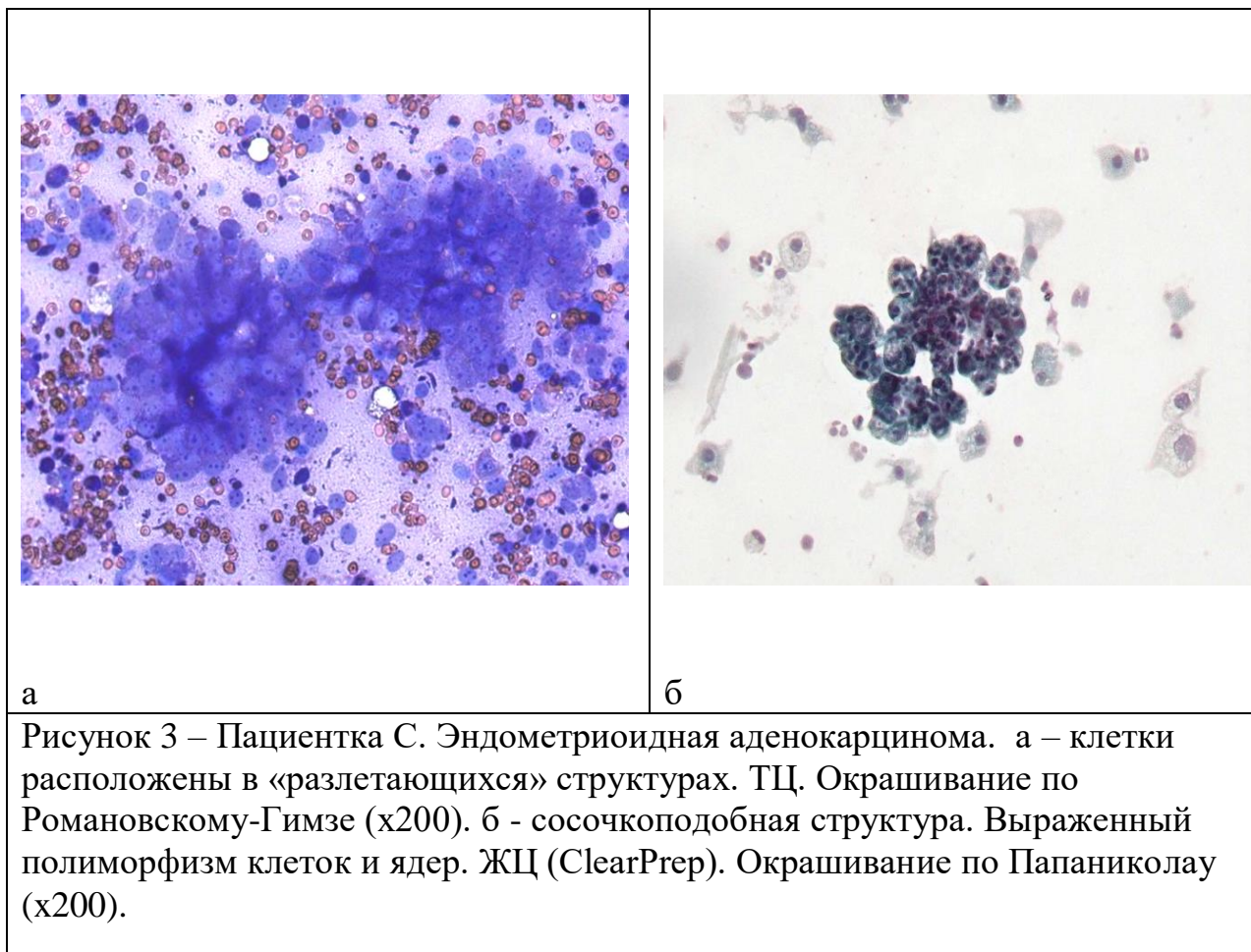


При исследовании операционного материала 29 пациенток был установлен гистологический диагноз атипичная гиперплазия эндометрия (n=5) или аденокарцинома (n=24). При цитологическом исследовании операционного материала цитологический диагноз совпал с гистологическим во всех наблюдениях.

В трех наблюдениях по результатам ТЦ и ЖЦ было дано заключение гиперплазия с атипией, когда по результатам гистологического исследования – гиперплазия без атипии.

При окрашивании по Папаниколау изменяется морфология ядер клеток

эндометрия: в ЖЦ - хроматин мелкозернистый, бледный с конденсацией по периферии, в ТЦ – гиперхромный, распределен неравномерно. В нашем исследовании метод ТЦ уступал методу ЖЦ в верификации аденокарциномы. В ЖЦ фон препарата был «чистым». При аденокарциноме некротические изменения в клетках были более выражены в традиционном препарате, что затрудняло оценку клеточной атипии, и в ряде случаев цитологическая картина была оценена как гиперплазия эндометрия с атипией. В препарате ЖЦ полиморфные клетки с гиперхромными ядрами не вызывали сомнений в злокачественности процесса (рисунок 3).

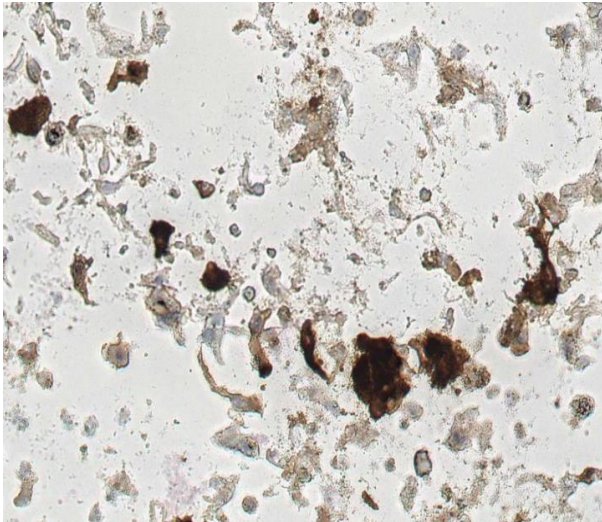
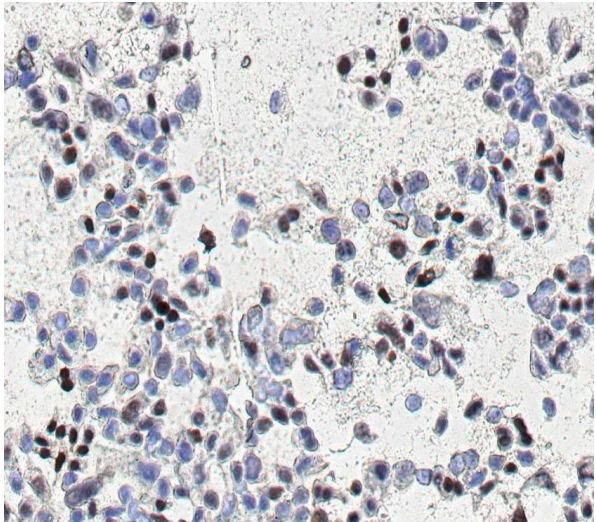


Анализ полученных результатов показал, что сложности и ошибки наблюдались как в ТЦ, так и в ЖЦ, и необходима осторожность в интерпретации, особенно, если используется только ЖЦ. Морфология клеток при влажной фиксации и последующей окраске по Папаниколау отличается от ТЦ. Так как клеточный материал подвергается воздействию консервирующей жидкости, происходит уменьшение количества фоновых элементов, уменьшение размера клеток, их округление и появление трехмерных структур. В связи с этим необходима адаптация цитолога к цитоморфологическим особенностям клеток в препаратах, приготовленных методом ЖЦ.

Сравнительный анализ цитологических картин различных патологических состояний эндометрия методом ТЦ и ЖЦ, что одни параметры лучше оценивать методом ЖЦ, другие – ТЦ. Для метода ЖЦ преимущественно являлись равномерное распределение клеточного материала на стекле, лучшая сохранность клеток, уменьшение количества элементов крови и артефактов, что способствовало более детальному анализу морфологии клеток.

С целью определения возможности использования жидкостных препаратов эндометрия и оценки экспрессии маркеров PTEN, СЕА, р53, р63 для ИЦХИ было отобрано 47 образцов (20 – с гиперплазией без атипии, 22 – с аденокарциномой и 5 – с АГЭ и 27 злокачественных образований) с достаточной клеточностью (минимум 100 клеток в препарате).

При определении экспрессии СЕА оценивали мембранную и цитоплазмную реакции (рисунок 4). При проведении реакции с PTEN оценивали окрашивание ядер и цитоплазмы. Для определения экспрессии р63 и р53 оценивали ядерную реакцию (рисунок 5). При доброкачественных образованиях отмечали цитоплазмную экспрессию PTEN, при злокачественных - возрастала цитоплазмная реакция и появлялась ядерная.

	
<p>Рисунок 4 – Эндометриоидная аденокарцинома. Положительная цитоплазмная экспрессия СЕА (x200)</p>	<p>Рисунок 5 – Эндометриоидная аденокарцинома. Положительная ядерная экспрессия р53 (x200)</p>

Сопоставление экспрессии иммуноцитохимических маркеров с гистологическими диагнозами представлено в таблице 3.

Экспрессия маркеров в соответствии с гистологическими заключениями

ИЦХ-маркер	Гистологическое заключение		Всего	Уровень Р (df=2)
	Аденокарцинома и гиперплазия с атипией	Гиперплазия без атипии		
PTEN	11 (40,74%)	5 (25,00%)	16	0,5305
CEA	24 (88,89%)	11 (55,00%)	35	0,0311
P53	3 (11,11%)	0 (0,00%)	3	0,3052
P63	2 (7,41%)	0 (0,00%)	2	0,4613

Получено статистически значимое различие значений экспрессии СЕА ($p=0,0311$) между доброкачественными (гиперплазия без атипии) и патологическими (эндометриоидная аденокарцинома и гиперплазия с атипией) изменениями эндометрия.

Достоверных отличий в группе пациенток с аденокарциномой и атипической гиперплазией эндометрия и пациенток с ГЭ без атипии при определении экспрессии маркеров p53, p63 и PTEN не выявлено ($p>0,05$), однако отмеченные изменения этих показателей в исследуемых группах могут подтверждать участие генетических факторов в патогенезе гиперпластических процессов эндометрия и открывать новые перспективы поиска диагностических маркеров изучаемой патологии.

Исходя из полученных результатов можно рекомендовать маркер СЕА в качестве дополнительного метода в диагностике атипической гиперплазии и эндометриоидной аденокарциномы эндометрия. Достоверных отличий в группе пациенток с аденокарциномой и атипической гиперплазией эндометрия и пациенток с ГЭ без атипии при определении экспрессии маркеров p53, p63 и PTEN не выявлено ($p>0,05$).

В четвертой главе проведен расчет диагностических показателей методов традиционной и жидкостной цитологии.

При расчете диагностических показателей методом бинарной логической регрессии с использованием четырехпольных таблиц сопряженности чувствительность ТЦ в выявлении гиперплазии эндометрия без атипии составила 68,4%, специфичность 81,7%, эффективность 75%; ЖЦ – 61,8%, 88,3%, 75% соответственно.

Чувствительность ТЦ в выявлении аденокарциномы составила 45,8%, специфичность 97,4%; ЖЦ – 66,7%, 97,4%, соответственно. Однако, при объединении пациенток с АГЭ и аденокарциномой в одну группу и принятии за пороговое значение – АГЭ, чувствительность ТЦ и ЖЦ в выявлении АГЭ и аденокарциномы достигла 100%, специфичность 97,2%, эффективность 98,6%, что имеет большее значение ввиду необходимости принятия решения об оперативном вмешательстве.

Прогностическая ценность положительного результата (PPV) для ТЦ и ЖЦ в выявлении гиперплазии без атипии составила – 82,5% и 87,0% соответственно, в выявлении объединенных в одну группу атипичической гиперплазии и аденокарциномы – 90,6% для обоих методов.

Прогностическая ценность отрицательного результата (NPV) для ТЦ и ЖЦ в выявлении гиперплазии без атипии составила 67,1% и 64,6% соответственно, в выявлении объединенных в одну группу атипичической гиперплазии и аденокарциномы - 100% для обоих методов.

При совместном применении ТЦ и ЖЦ при диагностике гиперплазии эндометрия без атипии отмечен рост диагностических показателей (таблица 4).

Таблица 4

Диагностические показатели ТЦ, ЖЦ и их комбинации в отношении выявления ГЭ без атипии

Методы исследования	Чувствительность	Специфичность	Эффективность	PPV	NPV	Хи-квадрат	Уровень P (df=1)
ТЦ	68,42%	81,67%	75,04%	82,5	67,1	33,8301	<0,0001
ЖЦ	61,84%	88,33%	75,09%	87,0	64,6	35,2597	<0,0001
ТЦ + ЖЦ	73,68%	88,33%	81,01%	88,9	72,6	51,8644	<0,0001

При получении цитологического заключения «атипичическая гиперплазия» и при возникновении ситуаций «несовпадения» между ТЦ и ЖЦ цитологических заключений, применение жидкостных технологий приготовления цитологических препаратов позволяет использовать материал, находящийся в консервирующей среде для дополнительных высокотехнологичных методов, а также в случае необходимости для приготовления несколько препаратов ЖЦ.

Полученные данные легли в основу алгоритма исследования материала

из эндометрия, который представлен на рисунке 6 и состоит из трех этапов.

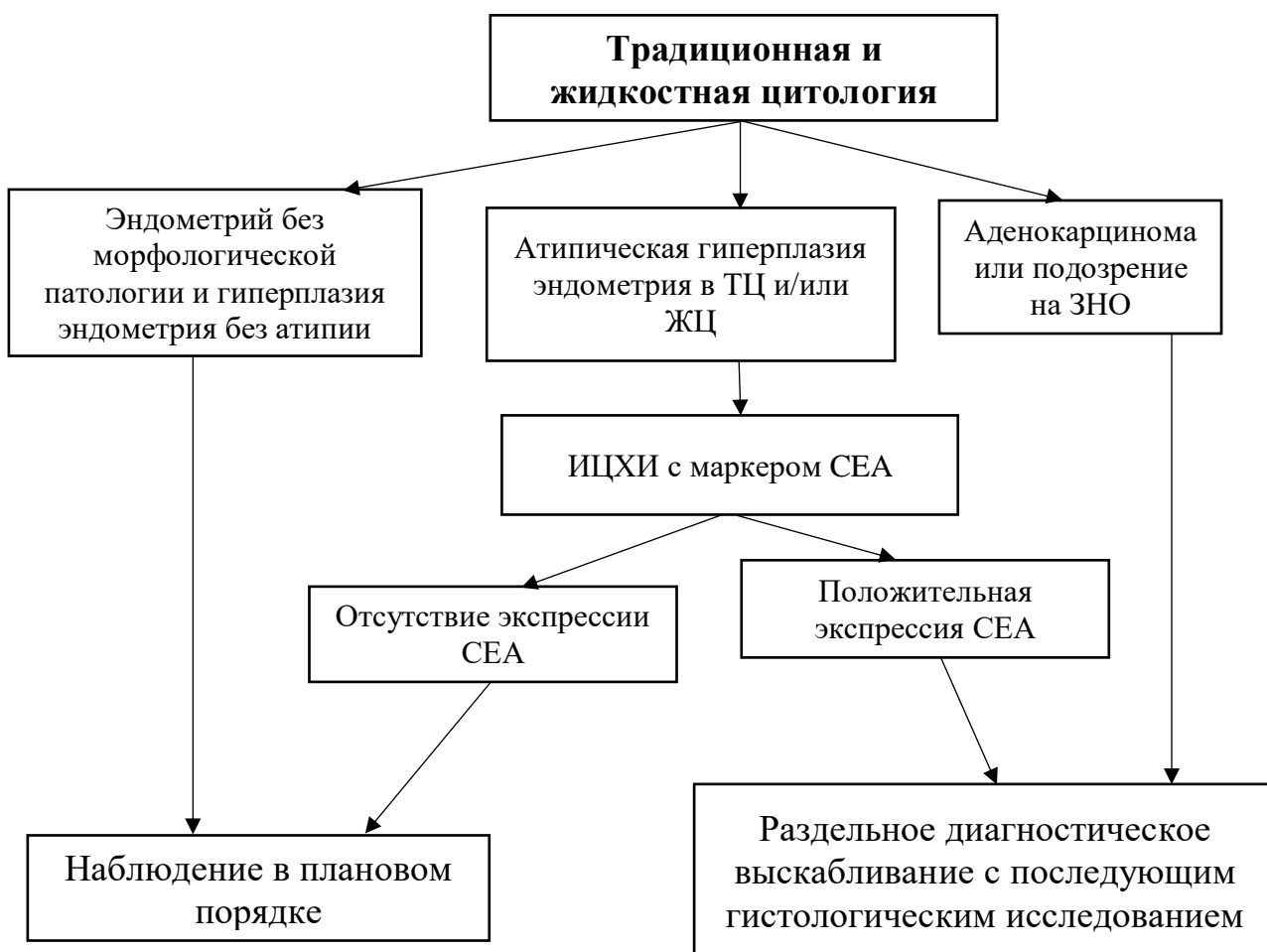


Рисунок 6 - Алгоритм исследования материала из эндометрия

Первый этап - совместное применение двух методов: традиционное цитологическое исследование и жидкостная цитология. В случаях получения цитологических заключений об отсутствии морфологической патологии эндометрия или доброкачественной морфологической патологии эндометрия (гиперплазия без атипии) пациентка остается под наблюдением в плановом порядке.

Второй этап – при получении заключения «атипичная гиперплазия» в одном или обоих методах, применение ИЦХИ с маркером СЕА. При отрицательной экспрессии СЕА пациентка остается под наблюдением в плановом порядке. В случае положительной экспрессии пациентка направляется на раздельное диагностическое выскабливание с последующим гистологическим исследованием.

Третий этап – в случаях получения цитологического заключения «аденокарцинома эндометрия» в одном или обоих методах, пациентка направляется на раздельное диагностическое выскабливание с последующим

гистологическим исследованием.

Таким образом, было продемонстрировано повышение эффективности цитологической диагностики поражений эндометрия при комбинированном применении традиционной цитологии, жидкостной цитологии и иммуноцитохимического исследования.

В заключении обобщены результаты проведенного исследования.

ВЫВОДЫ

1. При сравнении результатов традиционной и жидкостной цитологии с результатами гистологического исследования у пациенток с гиперплазией эндометрия без атипии заключение традиционной и жидкостной цитологии совпало с гистологическим заключением в 83,9%, и в 75,8% наблюдениях соответственно. При исследовании материала эндометрия у пациенток с атипической гиперплазией эндометрия и аденокарциномой заключение традиционной и жидкостной цитологии совпало с гистологическим в 100% наблюдений. При использовании жидкостной цитологии неадекватный материал был получен у 11,8% пациенток, традиционной цитологии – у 8,1%. При использовании двух цитологических методов совместно число наблюдений с неадекватным материалом снизилось до 5,9%, что указывает на преимущество комбинированного применения традиционной и жидкостной цитологии.

2. Существует корреляция результатов цитологического исследования с результатами гистологического исследования (пороговое значение атипическая гиперплазия) ($p < 0,001$), что подтверждает значение цитологического исследования в диагностике поражений эндометрия, как высокоэффективного метода. Чувствительность и специфичность традиционной цитологии в выявлении гиперплазии эндометрия без атипии составили 68,4% и 81,7%, жидкостной цитологии – 61,8% и 88,3%, при совместном применении двух цитологических методов – 73,7% и 88,3% соответственно. Чувствительность и специфичность традиционной и жидкостной цитологии в выявлении атипической гиперплазии и аденокарциномы эндометрия достигли 100% и 97,5% соответственно.

3. Уточнены цитологические критерии гиперплазии эндометрия, атипической гиперплазии эндометрия и эндометриоидной аденокарциномы в препаратах традиционной и жидкостной цитологии. В отличие от традиционных препаратов в препаратах жидкостной цитологии клетки и скопления расположены в разных плоскостях просмотра, встречаются трехмерные структуры, размер клеток несколько уменьшен по сравнению с клетками в традиционном цитологическом препарате, признаки полиморфизма менее выражены. Отсутствие фоновых элементов в препаратах жидкостной цитологии способствует более детальному анализу морфологии клеток и верной оценке характера изменений, однако фоновые элементы в традиционных препаратах предоставляют дополнительную

информацию и имеют важное значение для трактовки изменений.

4. Получено статистически значимое различие экспрессии СЕА между группой пациенток с гиперплазией без атипии и группой пациенток с эндометриоидной аденокарциномой и атипичической гиперплазией эндометрия ($p < 0,001$), что подтверждает возможность применения СЕА в иммуноцитохимическом исследовании в качестве дополнительного метода в диагностике эндометриоидной аденокарциномы эндометрия. Для маркеров PTEN, p53, p63 статистически значимых различий при определении экспрессии в группе пациенток с аденокарциномой и атипичической гиперплазией эндометрия и пациенток с гиперплазией эндометрия без атипии выявлено не было ($p > 0,05$), однако отмеченные изменения этих показателей в исследуемых группах могут подтверждать участие генетических факторов в патогенезе гиперпластических процессов эндометрия.

5. Разработан алгоритм исследования материала эндометрия у пациенток с подозрением на патологию эндометрия, включающий комбинированное использование традиционной, жидкостной цитологии, а также иммуноцитохимических маркеров, что позволяет провести дифференциальную диагностику между гиперплазией без атипии и атипичической гиперплазией и эндометриоидной аденокарциномой эндометрия.

ПРАКТИЧЕСКИЕ РЕКОМЕНДАЦИИ

1. Врачам клинической лабораторной диагностики, занимающимся исследованием цитологического материала, рекомендуется:

- при проведении цитологического исследования материала неопухолевых поражений и опухолей эндометрия комбинировать традиционную и жидкостную цитологию и при необходимости использовать иммуноцитохимическое исследование с целью выявления пациенток со злокачественной морфологической патологией эндометрия;

- при получении заключения «атипичическая гиперплазия эндометрия» по результатам традиционной и жидкостной цитологии использовать иммуноцитохимическое исследование, в частности, определение маркера СЕА, экспрессия которого может указывать на наличие эндометриоидной аденокарциномы.

2. Врачам-акушерам-гинекологам, занимающимся ведением пациенток с подозрением на патологию эндометрия, рекомендуется направлять пациенток на комбинированное цитологическое исследование материала эндометрия с целью проведения сортировки групп пациенток без атипии эндометрия и пациенток с атипичической гиперплазией эндометрия и эндометриоидной аденокарциномой, нуждающихся в дальнейшем дообследовании, в том числе в виде отдельного диагностического выскабливания.

Перспективы дальнейшей разработки темы исследования

Имеются перспективы дальнейшей разработки темы диссертационного исследования в виде возможности применения разработанного алгоритма на базе цитологических лабораторий многопрофильных медицинских организаций, оказывающих специализированную медицинскую помощь по профилю: онкология и акушерство и гинекология, а также имеются перспективы изучения выявления экспрессии других маркеров в клетках эндометрия при неопухолевых поражениях и опухолях с использованием ЖЦ. На основе полученных результатов могут быть созданы базы изображений и сканированных препаратов, а также система поддержки принятия решений для использования при обучении врачей клинической лабораторной диагностики.

СПИСОК РАБОТ, ОПУБЛИКОВАННЫХ ПО ТЕМЕ ДИССЕРТАЦИИ

Публикации в рецензируемых научных изданиях, рекомендованных ВАК

1. **Карпова А.Е.** Значение цитологического исследования в диагностике патологии эндометрия/ А.Е. Карпова, И.П. Шабалова, К.Т. Касоян, Л.Г. Созаева, О.Б. Шахова, А.В. Миронов, Р.Э. Кузнецов // Медицинский алфавит. – 2022. - №19. - С. 28-32.
2. **Карпова А.Е.** Традиционная и жидкостная цитология в диагностике неопухолевых поражений и опухолей эндометрия/ А.Е. Карпова, Л.Г. Созаева, И.П. Шабалова // Российский онкологический журнал. - 2021. – Т.26. - №3. – С. 85-92.
3. **Карпова А.Е.** Значение комплексного цитологического исследования в диагностике патологии эндометрия. Обзор литературы / А.Е. Карпова, И.П. Шабалова, Л.Г. Созаева, Л.Б. Тумгоева // Клиническая лабораторная диагностика. – 2021. – Т. 66. - №2. – С. 87-94.

Основные работы, опубликованные в других изданиях

1. Шабалова И.П. Цитологическое исследование в диагностике гиперплазии и рака эндометрия / И.П. Шабалова, **А.Е. Карпова**, Л.Г. Созаева, О.Б. Шахова, А.В. Миронов // Материалы XXVIII Всероссийской научно-практической конференции с международным участием. Научные лабораторные технологии для клинической медицины. - Москва. - 2023. - С. 210-212.
2. Касоян К.Т. Роль цитологического исследования эндометрия при его бессимптомном утолщении у пациенток в постменопаузе / К.Т. Касоян, И.П. Шабалова, Л.Г. Созаева, **А.Е. Карпова**, Б.А. Меджидова, Т.В. Джангирова, Ж.С. Течиева // Лабораторная служба. – 2020. - Т.9. - №1. – С. 31-32.

СПИСОК СОКРАЩЕНИЙ

ГЭ - гиперплазия эндометрия
ЖЦ – жидкостная цитология
ЗНО - злокачественных новообразований
ИЦХИ – иммуноцитохимическое исследование
РЭ - рак эндометрия
РТМ - рака тела матки
ТЦ – традиционная цитология
ЦИ – цитологическое исследование